

# Fracturas de húmero complicadas con lesión arterial

P. HERNANDEZ CORTES, R. ANTELO L ORENZO, M. PEREGRINA PALOMARES, M. A. HERNANDEZ HERNANDEZ  
y F. A COSTA GONZALEZ

*Servicio de Cirugía Ortopédica y Traumatología. Hospital Universitario de Granada.*

**Resumen.**—Presentamos una serie de 10 pacientes afectos de una fractura de húmero asociada a una lesión arterial, tratados entre Enero de 1990 y Octubre de 1993. Dentro de la serie distinguimos tres grupos, de acuerdo con la localización de la fractura (tercio proximal, diáfisis, región supracondílea). El análisis de los resultados sugiere que el peor pronóstico corresponde a las lesiones proximales y diafisarias por su etiología, daños asociados y menor posibilidad de circulación colateral de suplencia. El manejo de estas lesiones complejas exige un tratamiento quirúrgico interdisciplinario. Señalamos la utilidad de la fijación externa como método de osteosíntesis y el uso de un «shunt» provisional para perfundir el miembro durante la cirugía ósea. Se discute la indicación de arteriografía en los traumatismos agudos del miembro superior.

## HUMERAL FRACTURES COMPLICATED WITH ARTERIAL INJURY

**Summary.**—A serie of 10 patients with a fracture of the humerus and associated arterial injury treated from January 1990 to October 1993 is reported. The serie was divided in 3 groups according the proximal, mid shaft or supracondylar location of the fracture. Clinical results indicate a poor prognosis of proximal and mid shaft fractures related to their etiology, associated injuries and damage of the colateral vessels. The management of these complex injuries require an interdisciplinary approach. External fixation is an usefull stabilitation method for fractures associated with vascular damage. The utility of a temporary intraluminal vascular shunt to perfuse the limb at the bone surgery and preoperative arteriography are discussed.

## INTRODUCCIÓN


En los traumatismos y fracturas del miembro superior, ocasionalmente tienen lugar lesiones en arterias principales, producidas por el propio agente determinante de la fractura o por el extremo afilado del fragmento óseo desplazado. Son relativamente frecuentes las lesiones de la arteria braquial en las fracturas supracondíleas del húmero (1), pero también, las fracturas diafisarias producidas por violentos traumatismos, armas de fuego o aplastamientos pueden complicarse con la lesión de la arteria humeral común o su rama principal la arteria humeral profunda (2).

La arteria puede desgarrarse transversalmente, sufrir una contusión, quedar ocluida por una trombosis o disminuir temporalmente su calibre por un simple espasmo. Estas complicaciones, aunque afortunadamente poco frecuentes, pueden tener graves consecuencias (aneurisma traumático, isquemia aguda, gangrena, parálisis isquémica de los nervios, síndrome compartimental) que pueden motivar la pérdida del miembro afecto, incapacidad funcional grave de por vida o incluso la muerte (3).

En el tratamiento de los pacientes con estas lesiones es decisivo el conocimiento completo de la anatomía y en especial de la circulación colateral, va que lo suele determinar si el paciente tiene una extremidad con isquemia grave o viable es si la lesión fue proximal o distal a las arterias colaterales principales, como la humeral profunda (4).

Habitualmente estas lesiones complejas exigen un tratamiento interdisciplinario y la colaboración

*Correspondencia:*  
Dr. PEDRO HERNÁNDEZ CORTÉS  
Avenida de Andaluces, 7 - 3.º B  
18014 Granada

**Gráfico 1:** Fracturas humerales con lesión arterial. Localización de la fractura. Grupos. (n=10).

de un cirujano vascular, pero tan sólo la estabilización por osteosíntesis de la fractura (independientemente de su localización) hace factible la reparación vascular (5).

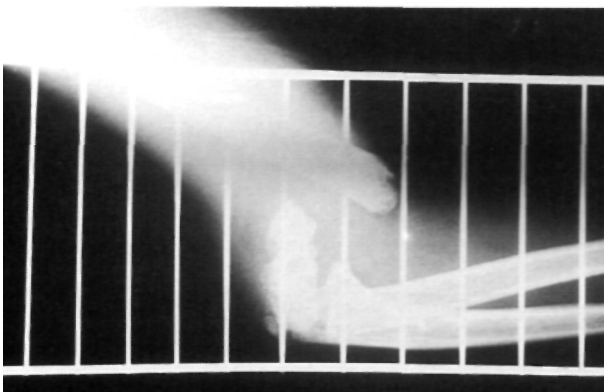## MATERIAL Y MÉTODOS

Desde Enero de 1990 a Octubre de 1993, hemos atendido 10 fracturas humerales complicadas con lesión arterial principal, en el Servicio de Traumatología y Cirugía Ortopédica del Hospital Universitario de Granada.

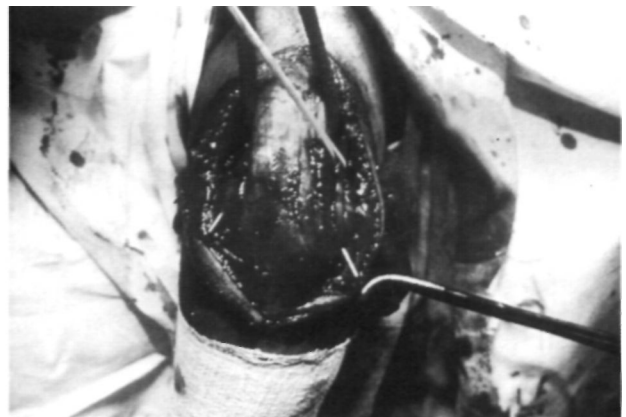
Estos 10 pacientes los hemos distribuido en 3 grupos de acuerdo con la localización de la fractura por sus dife-

rentes características. Así, 4 de los pacientes sufrieron una fractura supracondílea de húmero (Grupo A), 5 una fractura diafisaria (Grupo B) y el caso restante una fractura del tercio proximal (Grupo C) (Gráfico 1).

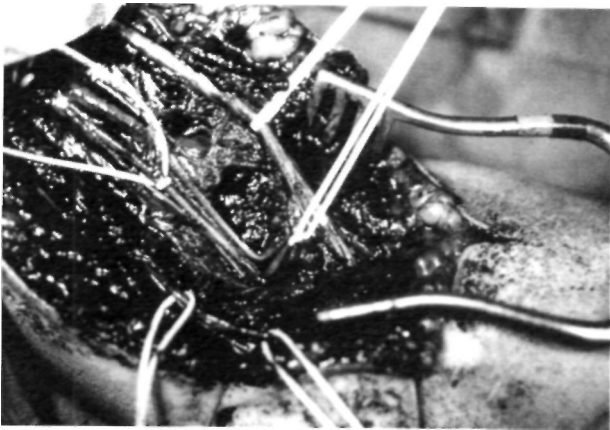En el grupo A todos los pacientes fueron varones, con una edad media de 9 años. La causa del traumatismo siempre fue causal (2 caídas de bicicleta). Las 4 fracturas correspondían a un grado IV de la clasificación de Marion y Lagrange. Una de ellas era abierta tipo I (Fig. 1). La única lesión asociada reseñable fue un TCE leve que evolucionó satisfactoriamente, todos ellos fueron sometidos a una reducción cruenta por vía posterior y osteosíntesis con agujas de Kirschner (Fig. 2).



**Figura 1.** Fractura supracondílea de húmero tipo IV de Marion y Lagrange y abierta tipo I (Clasificación de Gustilo).



**Figura 2.** Fr. supracondílea de húmero. Abordaje bilateroicripital y osteosíntesis con agujas de Kirschner en cruz. Nervio cubital encintado por «vessel loop» amarillo.



**Figura 3.** Abordaje anteromedial del codo. En la parte media de la imagen se aprecia la arteria humeral acodada por su atrapamiento en el foco de Fr. El N. mediano aparece encintado en la parte superior y el N. musculocutáneo en la inferior de la fotografía.

El compromiso arterial se evidenció al ingreso en 3 de los pacientes y a las 8h. del postoperatorio en el cuarto. El diagnóstico clínico se complementó mediante Doppler, sólo en este último caso realizamos arteriografía transoperatoria.

Confirmada la lesión vascular, y siempre después de la osteosíntesis de la fractura, se practicó una exposición del tramo arterial afecto mediante un abordaje anteromedial, en conjunción con un cirujano vascular (Fig. 3). Así se descubrieron 1 contusión arterial y trombosis in-

traluminal, 1 atrapamiento de la arteria humeral en el foco de fractura y dos desgarros transversales (tabla 1).

La cirugía vascular consistió en una resección con anastomosis término terminal y 3 puentes con injerto autólogo de safena invertida. Tres fasciotomías fueron necesarias (tabla II).

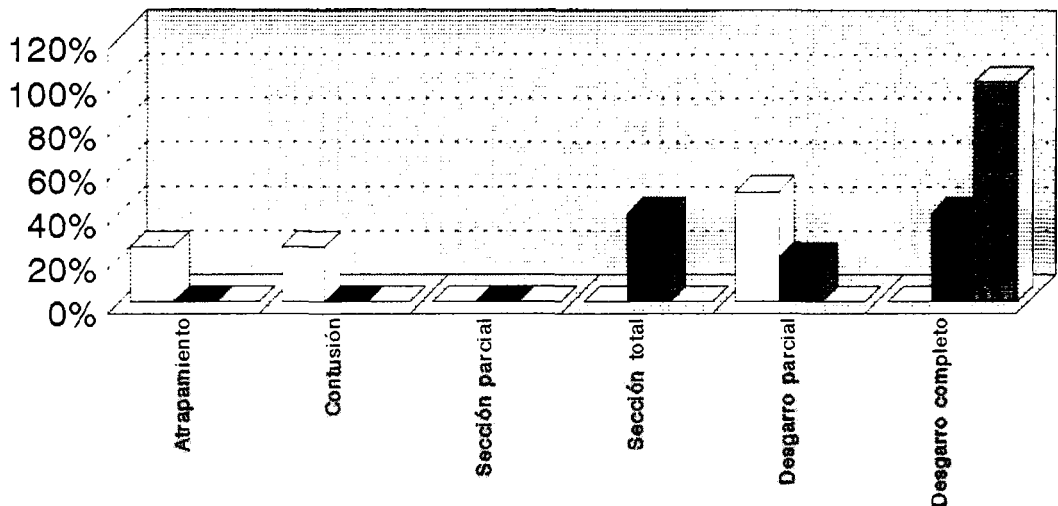
Durante el acto operatorio, se suministró una dosis de heparina sódica de 0,5 ml/Kg de peso, para continuar con antiagregantes plaquetarios tipo AAS en el postoperatorio. Especial mención merece nuestra atención a la profilaxis antibiótica perioperatoria, que llevamos a cabo con 3 dosis de cefoxitina de 30 mg/Kg de peso durante un periodo de 24 h, administrando la primera dosis en la inducción de la anestesia.

El grupo B cuenta con 5 pacientes, todos ellos varones, con una edad media de 33 años. La causa del traumatismo se debió a un accidente de tráfico en 3 ocasiones, a un atropello de ferrocarril y un accidente deportivo de esquí en los dos casos restantes.

Cuatro de las cinco fracturas eran complejas, abiertas tipo III (la 5.ª era tipo II) con gran atricción de partes blandas (Fig. 4). Todas ellas manifestaron un sangrado profuso, que nos hizo pensar en lesión vascular y que se puso de manifiesto tras la exploración quirúrgica pertinente, sin necesidad de practicar arteriografía, ni exploración Doppler.

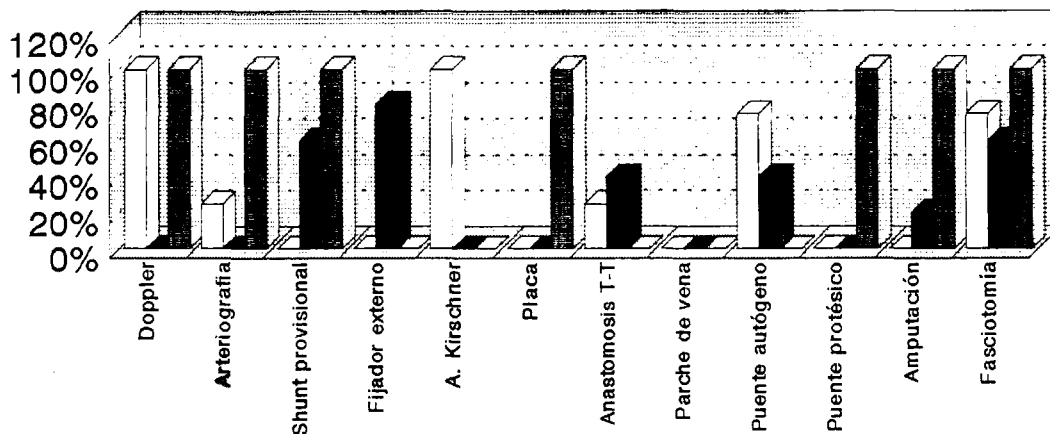
Las lesiones asociadas fueron más graves y frecuentes que en el grupo anterior, entre ellas se cuentan: 2 TCE leves, 2 traumatismos torácicos con Fracturas cos-

**Tabla I:** Fracturas humerales con lesión arterial. Anatomía patológica.



GRUPO A	GRUPO B	GRUPO C	Atrapamiento	Contusión	Sección parcial	Sección total	Desgarro parcial	Desgarro completo
□	■	▨	1	1	0	0	2	0
			0	0	0	2	1	2
			0	0	0	0	0	1

Valor de las barras en % según el n° de pacientes.

**Tabla II:** Fracturas humerales con lesión arterial. Tratamiento de la lesión por grupos. (Valor de las barras en % según nº de pacientes.)

GRUPO A	□	4	1	0	0	4	0	1	0	3	0	0	3
GRUPO B	■	0	0	3	4	0	0	2	0	2	0	1	3
GRUPO C	■	1	1	1	0	0	1	0	0	0	1	1	1

(\*) La arteriografía y amputación en el paciente del Grupo C se realizaron en sendas reintervenciones.

tales aunque sin compromiso parenquimatoso, Fracturas múltiples de huesos largos en 3 pacientes, 1 neurotmesis del N. Mediano, una neurotmesis del N. Radial y 1 lesión compleja de los tres troncos nerviosos principales.

Todos los pacientes fueron sometidos a una intervención quirúrgica urgente, donde se evidenciaron 2 desgarrs arteriales extensos, 1 desgarro parcial y 2 secciones completas relativamente «limpias» (Fig. 5) (tabla I).

Uno de los pacientes presentaba una clara inviabilidad del miembro superior, por lo que fue sometido a una amputación a nivel del hombro. En el resto de los enfermos se pudo practicar una cirugía vascular reparadora tras la estabilización de la Fr. que en todos los casos se realizó mediante fijado externo (tabla II) (Fig. 6). La cirugía arterial consistió en 2 anastomosis término terminales y 2 puentes de safena autógena invertida (tabla II).

Todos los pacientes recibieron cobertura antibiótica intravenosa y de amplio espectro desde su ingreso en la sala de urgencias. El desbridamiento y limpieza de la herida fueron una fase esencial del acto operatorio. En 3 de los 4 casos en que el miembro era viable, se colocó un «shunt» provisional, que restablecía la perfusión del miembro, mientras practicábamos la reducción y osteosíntesis. La exploración de los troncos nerviosos vecinos fue sistemática practicándose una neurorafia del N. mediano en el mismo acto operatorio. Se practicó una fasciotomía extensa en 3 de los pacientes.

En el acto quirúrgico se utilizó heparina sódica local, diluida en suero fisiológico y heparina de bajo peso molecular en dosis de 5000 U s.c./24 h en el postoperatorio. Sólo un paciente requirió un injerto cutáneo en un 2º tiempo.

El Grupo C está constituido por un solo enfermo de 35 años, que sufrió un politraumatismo por accidente de motocicleta, a causa del cual presentaba TCE leve, Fractura de clavícula izquierda, Fractura abierta tipo III de tercio proximal de húmero izquierdo (Fig. 7) y Fractura diafisaria doble de antebrazo.

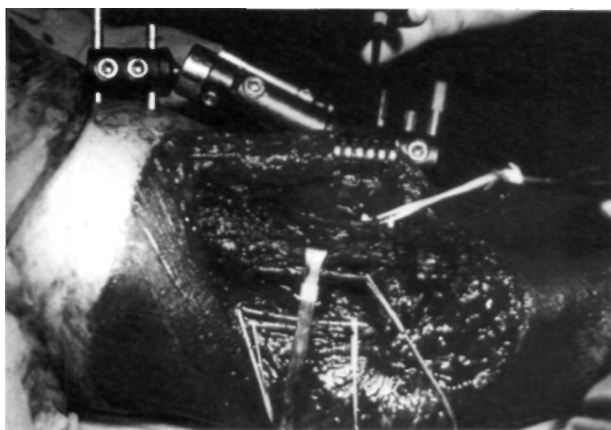
El diagnóstico clínico fue complementado mediante una exploración Doppler y al igual que en el Grupo B en cuanto a normas de antibiótico-profilaxis y anticoagulación, fue intervenido de urgencias, cuando apreciamos un desgarro arterial extenso en la transición de la arteria axilar a la humeral.

La osteosíntesis se llevó a cabo mediante una placa atornillada y la reparación vascular mediante un puente protésico. En este paciente, también se colocó un shunt temporal de silicona durante la cirugía ósea, pero no proporcionó una buena perfusión distal.

## RESULTADOS

En el grupo A (tabla III) ocurrió una trombosis postoperatoria sobre un puente de vena invertido a las 48h de la intervención, lo cual motivó una cirugía de revisión, trombectomía y heparinoterapia iv durante 7 días.

En todos los casos se obtuvo una buena reducción y consolidación de la fractura. No recogimos infección ni lesión neurológica. El resultado funcional fue bueno en todos los pacientes. Todos los niños ofrecían un excelente pulso radial y la ausencia de claudicación en el miembro afecto en la última revisión.



**Figura 4.** Fotografía operatoria de Fr. diafisaria de húmero abierta tipo III. Importante atricción de partes blandas v pérdida de sustancia ósea.

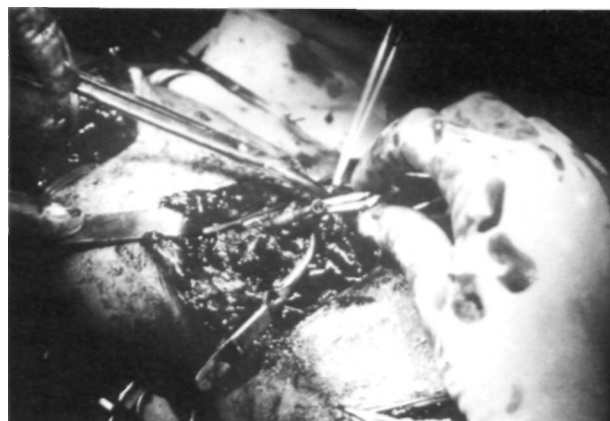En el grupo B (tabla III) se registró una trombo-sis postoperatoria a las 24h, que quedó resuelta tras una trombectomía y una infección que se expresó como una rotura de la anastomosis término-terminal con hemorragia súbita, dolor y palidez distal a la lesión en el 5.º día postoperatorio. La reintervención consistió en el clampaje temporal, desbridamiento quirúrgico y restablecimiento de la circulación mediante puente de safena invertido, salvando la zona infectada.

Se constató la recuperación de la lesión neurológica del N. Mediano. El N. Radial fue sometido a una reparación diferida en otro centro y actualmente está recuperado. Por contra, un paciente quedó con una parálisis isquémica de mano y antebrazo.

Dos de los pacientes consiguieron una consolidación de la fractura mediante la osteosíntesis con el fijador externo y otros dos requirieron una 2.ª intervención quirúrgica en torno a los 6 meses del accidente para realizar osteosíntesis con placa atornillada y aporte de injerto.

Desde el punto de vista funcional el grupo cuenta con una amputación. 2 pacientes con una buena función de la extremidad afectada. 1 paciente con una destrucción muscular importante y que posee una función limitada, con rigidez en hombro y codo. Y un último paciente con un déficit funcional importante por la parálisis isquémica que padece. Ninguno sufre claudicación del miembro superior.

El paciente del grupo C tuvo una evolución tór-pida. En las primeras 8h tras la cirugía arterial no se apreciaba una mejoría circulatoria y el sufrimiento nervioso fue evidente. Por este motivo fue



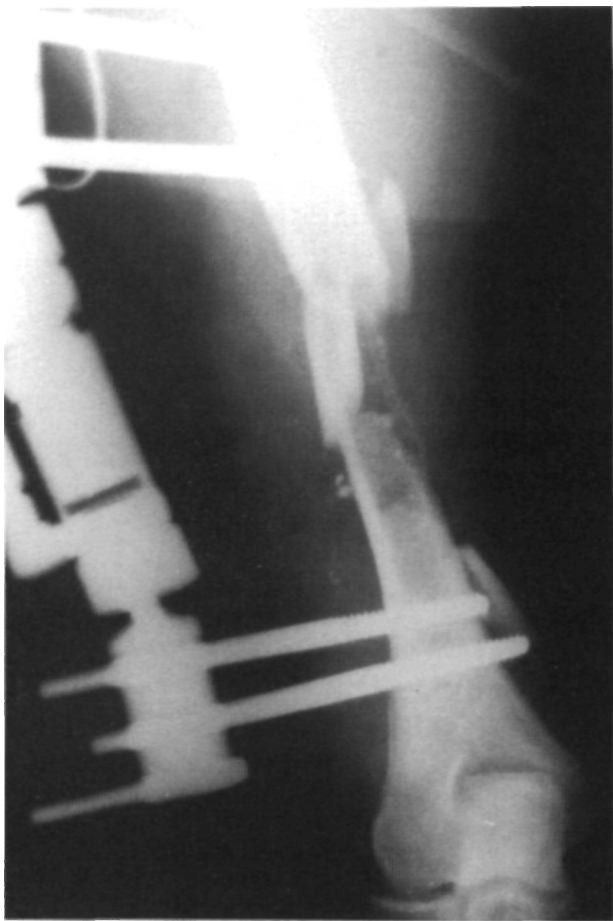**Figura 5.** Campo operatorio. Fr. diafisaria de húmero complicada con sección total de la arteria humeral, cuya sección se presenta mediante «pinzas Bulldog».

sometido a una cirugía de revisión y una arterio-grafía retrógrada intraoperatoria puso de manifiesto una lesión de la íntima de la arteria subclavia, proximal al desgarro arterial ya tratado. Se intentó un nuevo puente protésico. Un importante edema de reperfusión, síndrome de rabdomiolisis e insuficiencia renal postraumática complicaron el postoperatorio. Con las medidas de soporte obligadas se salvó el estado general, pero la extensa necrosis muscular y la infección por *Pseudomona aeruginosa* nos obligaron a la desarticulación del hombro a la semana del ingreso.

## DISCUSIÓN

La lesión arterial, compromete la viabilidad del miembro afecto de una fractura humeral, a pesar de la excelente circulación colateral del brazo, por lo que merece especial atención la exploración vascular periférica de todo traumatizado del miembro superior. Un alto «índice de sospecha» ante un antecedente de hemorragia copiosa, tumefacción rápida o ausencia de pulsos distales es más que necesario (3).

En muchas ocasiones deberemos apoyarnos en pruebas complementarias para confirmar el diagnóstico de lesión arterial. De entre los métodos no invasivos hemos utilizado el Doppler como método de diagnóstico portátil auxiliar. Aunque es cierto que un paso de flujo en el Doppler no descarta una lesión arterial (puede ser por colateralidad) (3), no brinda una información crucial que no debe subestimarse ni en el paciente en quien es evidente la lesión de un vaso mayor, pues nos permite establecer la gravedad de la isquemia y con ello la urgencia de la reparación (6).



**Figura 6.** Proyección A-P de Fr. diafisaria de húmero con lesión arterial] operada. Osteosíntesis con fijador externo.

La utilidad de la arteriografía en el paciente con fractura humeral y lesión evidente de un vaso mayor es más que controvertida. En un principio, no considerábamos indispensable su realización pues, a veces los resultados son equívocos (7) y en cualquier caso dobla el tiempo que transcurre desde que el paciente ingresa por urgencias hasta que llega al quirófano. Actualmente y a pesar de presentar una serie prácticamente carente de arteriografías, hemos reconsiderado postura y reconocemos la necesidad de caracterizar el tipo de lesión vascular, su exacta localización y magnitud (5, 8) y descartar lesiones a distancia como en el último paciente de la fractura proximal de húmero. La práctica del arteriograma intraoperatorio no prolonga en exceso el tiempo de isquemia y permite una mejor planificación de la intervención. Este arteriograma debe efectuarse siempre tras la reducción, pues muchas isquemias se deben a la simple compresión de un fragmento óseo desplazado y se solucionan sin necesidad de cirugía vascular reparadora cuando éste retorna a su posición. También los resultados de la arteriografía

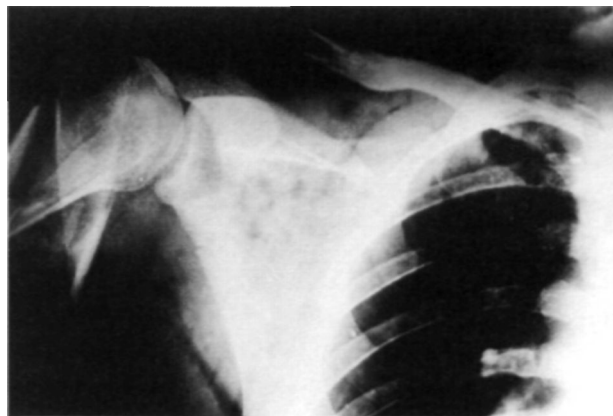
preredución son más equívocos en la determinación de la lesión vascular (9).

En nuestra serie hemos constatado la importancia pronóstica de la localización de la fractura. La lesión vascular cuando aparece en fracturas diafisarias y proximales de húmero, suele ser más extensa y motivada por violentos traumatismos con grandes heridas, destrucción importante de partes blandas, ocasional pérdida de sustancia ósea y una alta incidencia de lesión neurológica acompañante. El riesgo de infección es elevado, los trastornos de consolidación frecuentes y el resultado funcional siempre comprometido (2, 10, 11) como se puede apreciar en la tabla III.

Por contra, la Fractura supracondílea, aunque se asocia con más frecuencia a daño vascular, generalmente es menos extenso, quedando indemne la rama humeral profunda, que alivia la isquemia por colateralidad a nivel del codo (recordemos que uno de los pacientes del grupo A aguardó más de 8 horas antes de la reparación arterial, con un resultado excelente), la menor violencia del mecanismo productor y la edad del grupo de enfermos que la sufre son factores pronósticos positivos, si se realiza el tratamiento correcto y prevención del S. compartimental.

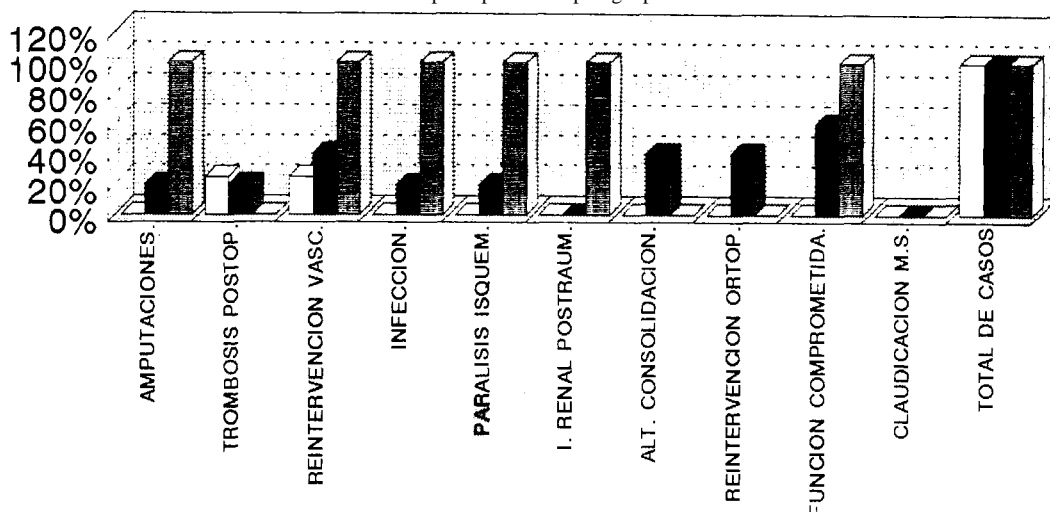
Con respecto a este último, la mayoría de los autores (5, 6, 12) coincide en realizar la fasciotomía precoz por el riesgo que conlleva la reperusión en la aparición del síndrome.

Aunque hay series (6), en la que 7 de 10 pacientes con lesión arterial traumática del miembro superior, fueron sometidos a una ligadura de la ar-



**Figura 7.** Fr. abierta tipo III de tercio proximal de húmero acompañada de lesión arterial. En la Rx se aprecia igualmente Fr. con pérdida de sustancia ósea del tercio externo de clavícula.

**Tabla III:** Fracturas humerales con lesión arterial. Balance postoperatorio por grupos.



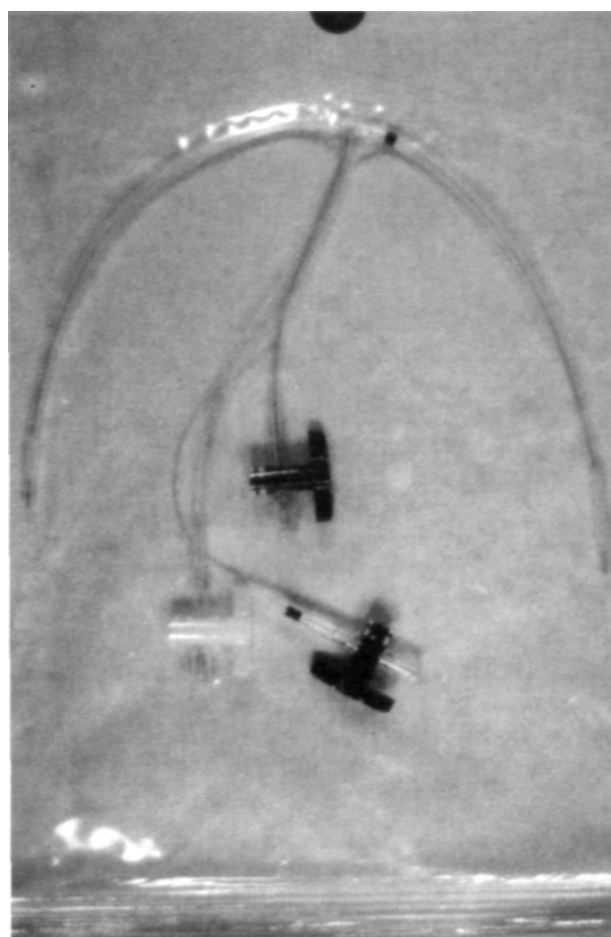
GRUPO A	□	0	1	1	0	0	0	0	0	0	0	4
GRUPO B	■	1	1	2	1	1	0	2	2	3	0	5
GRUPO C	▨	1	0	1	1	1	1	0	0	1	0	1

Valor de las barras en % según el nº de pacientes por grupo.

feria humeral como única terapéutica y en la que no se objetiva pérdida del brazo ni déficit funcional importante, la cirugía de revascularización debe ser la primera elección (4, 13). Cuando es posible la resección del segmento dañado y anastomosis término-terminal, ésta debe ser llevada a cabo. En caso de que por la extensión y características de la lesión sea impracticable, se debe proceder a colocar un injerto de interposición autógeno (generalmente de vena safena) o protésico. Preferimos generalmente el injerto de safena invertida, pues la reparación protésica lleva asociada una mayor tasa de complicaciones infecciosas (14) y al no «crecer» como el tejido autógeno debe evitarse en los niños.

Es evidente que la amputación es un fracaso de la cirugía reparadora, pero en casos de clara inviabilidad del miembro superior es un procedimiento que alivia sufrimiento innecesario al paciente y puede mejorar el resultado funcional global. Los grandes aplastamientos, el estado de shock (15) y el tiempo de isquemia prolongado (12) son circunstancias que aumentan las tasas de amputación. La infección y el fracaso de reperfusión condicionan la amputación tardía.

Como comentamos en la introducción la necesidad de estabilización ósea previa a la reparación vascular, hace de estas fracturas complicadas una indicación absoluta para el tratamiento quirúrgico.



**Figura 8.** Shunt de reperfusión en cirugía de carótida. Eventualmente lo utilizamos en Fr. con lesión arterial asociada. Presenta 2 balones neumáticos en los extremos para el anclaje intraluminal.

Como otros autores (16), en las fracturas supracondíleas realizamos la clásica osteosíntesis con agujas de Kirschner, tras reducción cruenta de la fractura mediante un abordaje bilaterotricipital.

En las fracturas diafisarias preferimos como tratamiento de urgencias la fijación externa con el fijador Orthofix®, pues proporciona una buena estabilización sin dejar material inerte en el foco de fractura, por su fácil aplicación disminuye el tiempo operatorio y por tanto de isquemia y facilita el cuidado de la herida (10, 13). Superado el tratamiento de urgencias puede ser sustituido por una placa atornillada y aporte de injerto con resultados satisfactorios (17).

El manejo de la fractura mediante reducción abierta y fijación interna se relaciona con una mayor tasa de amputaciones postoperatorias (12) y lo evitamos en la medida de lo posible.

Somos partidarios de la utilización de un «shunt» para la perfusión provisional del miembro. En ocasiones hemos utilizado un *shunt* de cirugía carotídea (Fig. 8) y en otras lo hemos improvisado con un tubo de silicona. Es relativamente fácil de aplicar, reduce el tiempo de isquemia y permite la actuación sobre la parte ósea con tranquilidad (6). Es también útil para el traslado del paciente a otro centro cuando en nuestro hospital no existe cirujano vascular o no se tiene experiencia en traumatismos arteriales.

A pesar de ser una cirugía limpia cuando la fractura no es abierta, insistimos en la cobertura antibiótica que debe iniciarse antes del comienzo de la intervención, pues la infección aboca a un re-

sultado desastroso que compromete la viabilidad y función del brazo.

En el postoperatorio el paciente no suele necesitar heparinoterapia iv ni dicumarínicos. Durante la hospitalización prescribimos heparina de bajo peso molecular a dosis profilácticas y el paciente marcha de alta con antiagregantes plaquetarios.

Nuestra actuación sobre estas lesiones complejas es conjunta con el servicio de cirugía vascular y establece el orden de prioridad siguiente:

1.º Atención integral al paciente, que en muchas ocasiones es un politraumatizado y presenta lesiones vitales. Realizamos un especial seguimiento y profilaxis del posible síndrome de rhabdomiólisis e insuficiencia renal postraumática.

2.º Exploración vascular periférica, Doppler y valoración de arteriografía en quirófano.

3.º Colocación de un «shunt» temporal para la perfusión del miembro mientras procedemos a

4.º La estabilización rígida de la fractura, generalmente mediante fijación externa.

5.º Reparación vascular.

6.º En presencia de lesión neurológica, neurografía en el mismo acto operatorio, siempre y cuando el campo no sea muy contaminado y el restablecimiento vascular bueno. En caso contrario marcamos los extremos con «hemoclips» y demoramos la reparación a un segundo tiempo.

7.º Valoración de la necesidad de fasciotomía.

## Bibliografía

1. **Banskota A, Volz KG.** Traumatic laceration of the radial nerve following supracondylar fracture of the elbow. A case report. Clin Orthop 1984; 184: 150-2.
2. **Creagh TA, Broe PJ, Grace PA, Bouchier-Hayes DJ.** Blunt trauma-induced upper extremity vascular injuries. J R Coll Surg Edinb 1991; 36: 158-60.
6. **Rutherford RB.** Valoración diagnóstica de las lesiones vasculares de las extremidades. Clínicas Quirúrgicas de Norte América. 1988; 4: 743-52.
4. **Mc Cready RA.** Lesiones de los vasos de la extremidad superior. Clínicas Quirúrgicas de Norte América. 1988; 4: 785-802.
5. **Damron T, McBeath A.** Diagnosis and management of vascular injuries associated with skeletal trauma. Orthop Rev 1990; 19: 1063-70.
6. **Gainor BJ, Metzler M.** Humeral shaft fracture with brachial artery injury. Clin Orthop 1986; 204: 154-61.
7. **Kaufman JA, Parker JE, Gillespie DL, Greenfield AJ, Woodson J, Menzoian JO.** Arteriography for proximity of injury in penetrating extremity trauma. J Vasc Interv Radiol 1992; 3: 719-23.
8. **Bunt TJ, Malone JM, Moody M, Davidson J, Karpman R.** Frequency of vascular injury with blunt trauma-induced extremity injury. Am J Surg 1990; 160: 226-8.
9. **Shaw BA, Kasser JR, Emans JB, Rand FF.** Management of vascular injuries in displaced supracondylar humerus fractures without arteriography. J Orthop Trauma 1990; 4: 25-9.
10. **Smith DK, Cooney WP.** External fixation of high-energy upper extremity injuries. J Orthop Trauma 1990; 4: 7-18.
11. **Levin SL, Goldner RD, Urbaniak JR, Nunley JA, Hardaker WT.** Management of severe musculoskeletal injuries of the upper extremity. J Orthop Trauma 1990; 4: 432-40.
12. **Howard PW, Makin GS.** Lower limb fractures with associated vascular injury. J Bone Joint Surg 1990; 72-B: 116-20.



13. **Karavias D, Korovessis P, Filos KS, Siampelis D, Petrocheilos J, Androulakis J.** Major vascular lesions associated with orthopaedic injuries. *J Orthop Trauma* 1992; 6: 180-5.
14. **Donovan DL, Sharp WV.** Blunt trauma to the axillary artery. *J Vasc Surg* 1984; 1: 681-7.
15. **Odland MD, Gisbert VL, Gustilo RB, Ney AL, Blake DP, Bubrick MP.** Combined orthopaedic and vascular injury in the lower extremities: indications for amputations. *Surgery* 1990; 108: 660-4.
16. **Marck KW, Kooiman AM, Binnendijk B.** Rupture of the brachial artery following a supracondylar fracture of the humerus. *Neth J Surg* 1986; 38: 81-4.
17. **Choong PF, Griffiths JD.** External fixation of complex open humeral fractures. *Aust N Z J Surg* 1988; 58: 137-42.