

Tratamiento de la luxación congénita de cadera inveterada según la técnica de Klisic

F. FERNANDEZ PALAZZI, C. DESEDA, D. PALACIO y G. GOATACHE

Servicio de Ortopedia. Hospital «San Juan de Dios». Caracas (Venezuela).

Resumen.—En este trabajo se valoran retrospectivamente un grupo de 15 pacientes, con edades superiores a los 6 años, afectos de luxación congénita inveterada y que fueron intervenidos (16 caderas) mediante la técnica de Klisic. El tiempo medio de seguimiento fue de 4 años. En 12 caderas se habían realizado previamente distintas técnicas quirúrgicas sin obtener resultados satisfactorios. Tras efectuar la técnica de Klisic, 11 caderas presentaban un centrado coxofemoral satisfactorio. Se objetivó necrosis epifisaria en 6 casos, aunque en 5 de ellos ya existía antes de la intervención. Valorando los resultados con una escala clínico-radiológica (Trevor y cols. 1975), se obtuvieron resultados excelentes o buenos en el 50% de los casos. En el 31% de los pacientes el resultado fue pobre desde el punto de vista radiológico y clínico. En conclusión, la técnica de Klisic supone una alternativa recomendable para el tratamiento de la luxación inveterada de cadera. Su indicación más adecuada sería la luxación alta con acetábulo hipoplásico.

TREATMENT OF NEGLECTED CONGENITAL HIP DISLOCATION BY KLISIC'S TECHNIQUE

Summary.—A group of 15 patients, over 6 years of age, with neglected congenital hip dislocation (16 hips) were operated on using the Klisic's technique. The mean follow-up was 4 years. Prior this surgery, 12 hips had undergone different surgical treatments without satisfactory results. At the end of follow-up 11 hips were satisfactory reduced. In 6 cases necrosis of the femoral head was detected, but necrotic signs were seen in the preoperative radiographs of 5 of these cases. According to a clinico-radiographic score (Trevor et al. 1975), either excellent or good results were obtained in 50% of cases. In 31% the outcome was poor from both clinical and radiographic point of view. In conclusion, Klisic's technique seems to be a suitable alternative for the treatment of neglected congenital dislocation of the hip. The more proper indication would be a high dislocation of the hip with hypoplastic acetabulum.

INTRODUCCIÓN

El objetivo de este trabajo es dar a conocer un informe preliminar de nuestra experiencia a lo largo de 11 años, en el tratamiento de la luxación congénita de cadera inveterada sometida a tratamiento quirúrgico mediante la técnica de Klisic (8-10).

Consideramos que en países en vías de desarrollo como el nuestro, es necesario seguir haciendo hincapié, a nivel del pregrado, en el diagnóstico precoz de la luxación congénita de cadera, ya que todavía

seguimos observando diagnósticos realizados, después de que el niño comienza a caminar. Tal ocurre en la serie que vamos a presentar, donde todos los pacientes eran mayores de seis años.

MATERIAL Y MÉTODOS

Se revisaron 100 historias clínicas de los pacientes hospitalizados con el diagnóstico de luxación congénita de cadera inveterada, entre los años 1981 y 1992, en el hospital San Juan de Dios de Caracas. Del total se seleccionaron 15 pacientes (16 caderas) que fueron intervenidos mediante la técnica de Klisic (8-10) ejecutada como tal en sus principios básicos o modificada y realizada en 2 tiempos. En los casos en que se realizó la técnica en 2 tiempos, primero se efectuó la reducción cruenta y resección diafisaria y en un segundo tiempo, entre 1 y 3 meses después, la osteotomía del ilíaco según la técnica de Chiari (4).

Correspondencia:

Dr. D. FEDERICO FERNANDEZ PALAZZI
Av. Principal de Terrazas de Valle Arriba
Caracas. Venezuela

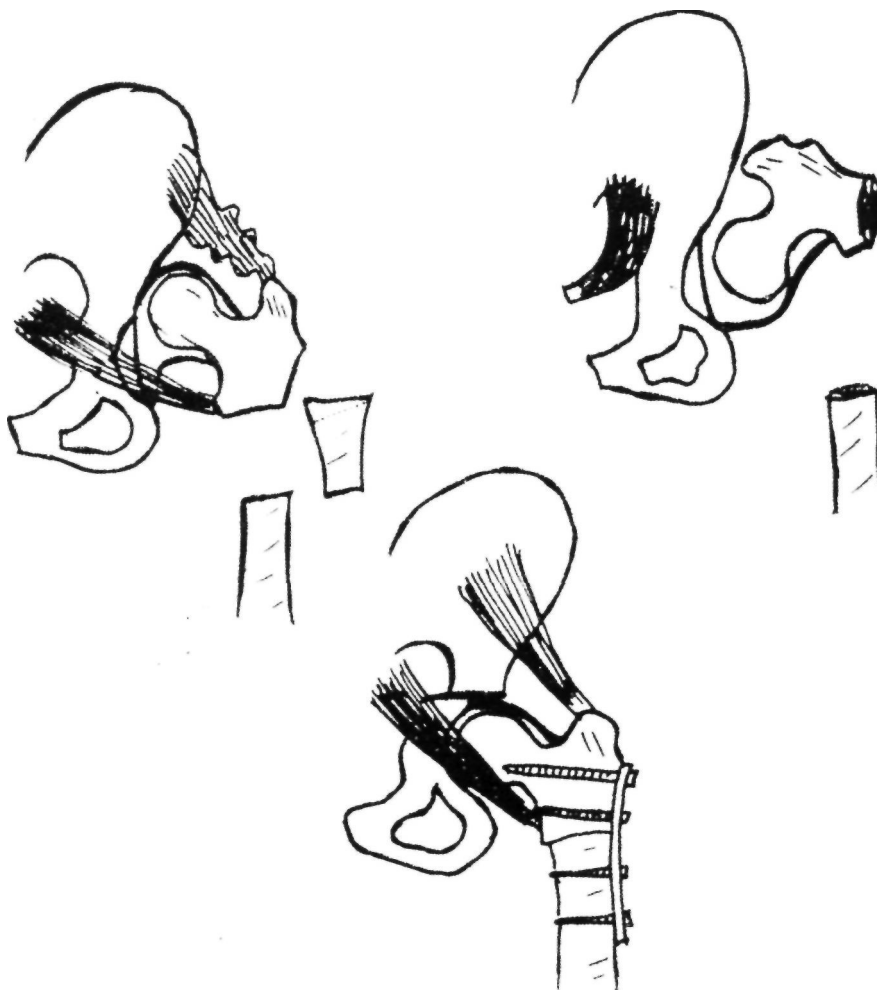


Figura 1. Esquema de la intervención según técnica de Klisic.

Los casos fueron valorados retrospectivamente revisando los parámetros clínicos anotados en sus historias y obteniendo parámetros radiológicos de las proyecciones anteroposteriores y en posición de Lauestein, preoperatoria, postoperatoria inmediata y de su último control obtenido en la revisión ambulatoria. El período de seguimiento fué de 2 meses a 10 años, con un promedio de 4 años.

De los 15 pacientes, 11 de ellos (73%) eran del sexo femenino y 4 (27%) del masculino. Las edades de los mismos al ser realizada la intervención estaban comprendidos entre los 6 y los 20 años, estando el mayor porcentaje (87%) entre los 6 y los 15 años. La luxación se localizaba en la cadera derecha en 7 pacientes (41%) y en la izquierda en 9 (59%). Una gran mayoría de los pacientes (87%) procedían de zonas extraurbanas.

Un paciente padecía un síndrome de Down y otro una parálisis cerebral infantil de tipo espástico.

En 7 pacientes se utilizó la tracción transesquelética previa, en 6 transcondílea femoral y en 1 transtibial, durante un período de duración variable entre las 2 y las

4 semanas. En 12 caderas se realizó cirugía previa y de éstas, 2 fueron realizadas en otros centros hospitalarios, desconociendo la técnica utilizada para la reducción de la cadera. En los restantes se realizaron: tenotomía de aductores y psoas, osteomía varizante y derrotadora, osteotomía de Salter y reducción cruenta mas resección diafisaria.

La técnica quirúrgica empleada (fig. 1) con alguna modificación respecto a la original descrita por Klisic, siguió los siguientes pasos: Tenotomía de músculos aductores y psoas cuando se consideraba necesario, sin posterior reinserción. Abordaje iliofemoral de Smith-Petersen ampliado, disección cuidadosa de la cápsula articular haciendo una incisión en T de la misma con limpieza acetabular para eliminar los obstáculos para una correcta reducción y reposición de la articulación coxofemoral. Resección diafisaria subtrocantérica de acortamiento con varización y desrotación cuando se estimó necesario. Posteriormente, osteosíntesis de la osteotomía femoral con placa atornillada de Shermann o AO. Osteotomía pelviana según Chiari, en el mismo acto quirúrgico o en otro posterior con intervalo variable entre 1 y 3 meses. Posteriormente, in-

movilización con espica de yeso durante 6 a 8 semanas, kinesiterapia activa y deambulaci3n con apoyo parcial que se autorizaba 6 semanas despu3s.

RESULTADOS

Para la valoraci3n de estos primeros resultados se aplicaron los criterios utilizados por Raimman (12) y Trevor y cols. (18). El primer autor hace una valoraci3n exclusivamente radiol3gica, analizando par3metros obtenidos mediante los controles radiol3gicos realizados tanto preoperatoriamente, como en el postoperatorio inmediato y tard3o. El resultado de dicha evaluaci3n se expresa en la tabla I.

Por lo que se refiere a la situaci3n radiol3gica preoperatoria, en 12 de las 16 caderas, presentaban una luxaci3n alta (85%) y en 14 (87%) exist3a una p3rdida de la esfericidad epifisaria. En cuanto

a la lesi3n radiol3gica epifisaria, el hallazgo m3s frecuente fu3 la hipoplasia de la ep3fisis (11 caderas) mientras que en el resto (5 caderas) el n3cleo epifisario estaba necr3tico.

En el postoperatorio inmediato se analizaron dos par3metros, el centrado de la ep3fisis respecto al acet3bulo y el 3ngulo cervicodiafisario. El centrado fu3 aceptable en 11 caderas y defectuoso en 5, mientras el 3ngulo cervicodiafisario fu3 menor de 120° en 7 caderas y mayor de 140° en 5 caderas.

En el estudio radiol3gico tard3o se analiz3 el centrado epifisario, 3ngulo cervicodiafisario, forma y superficie epifisaria y el tipo de lesi3n que presentaba (tabla I). Se observ3 que en 11 caderas (69%) el centrado coxofemoral fu3 satisfactorio y en 9 (56%) se consigui3 varizaci3n. En 8 de las caderas (50%), la ep3fisis femoral estaba muy deformada. Hay que ha-

TABLA I
VALORACI3N RADIOL3GICA (RAIMANN, 1977)

<i>Preoperatorio</i>	<i>N.º caderas</i>	<i>Postoperatorio tard3o</i>	<i>N.º caderas</i>
1) Relaci3n cabeza-cotilo		1) Centrado	
Luxaci3n alta apoyada	10	100 por cien	10
Luxaci3n alta no apoyada	2	75 por cien	1
Luxaci3n baja apoyada	3	50 por cien	2
Subluxaci3n	1	25 por cien	3
2) Forma epifisaria		2) 3ngulo c3rvico-diafisario	
Regular y esf3rica	2	Coxa Vara (<120°)	9
Regular y el3ptica	3	Coxa Valga (>140°)	5
Irregular y esf3rica	0	Normal (120°-140°)	2
Irregular y el3ptica	11	3) Forma epifisaria	
3) Tipo de lesi3n		Regular y esf3rica	2
Necrosis	5	Regular y el3ptica	2
Atrosia	0	Irregular y esf3rica	4
Anquilosis	0	Irregular y el3ptica	2
Hipopl3sica	11	Necrosis epifisaria	6
		4) Tipo de lesi3n	
<i>Postoperatorio precoz</i>		Daño vascular	3
4) Centrado		Artrosis	0
100 por cien	8	Anquilosis	0
75 por cien	3	Normal	7
50 por cien	2	Necrosis total	6
25 por cien	3		
5) 3ngulo c3rvico-diafisario			
Coxa Vara (<120°)	7		
Coxa Valga (>140°)	5		
Normal (120°-140°)	4		

TABLA II
VALORACIÓN DE RESULTADOS (TREVOR, JOHNS Y FIXSEN, 1975)

<i>Puntos NP caderas</i>			<i>Puntos NP caderas</i>		
1) Dolor			5) Ángulo de Wiberg		
Nunca	3	13	>25 °	3	2
Ocasional	2	2	20°-24°	2	5
Persistente	1	1	<20°	1	9
2) Movilidad			6) Epífisis femoral		
Completa	5	2	Normal	3	7
Poca limitación sin deformidad fija	4	4	Coxa plana o magna	2	3
Más de la mitad del rango	3	6	Coxa plana total o deformidad severa	1	6
Menos de la mitad del rango o deformidad fija	2	1	7) Línea de Shenton		
Poca o ninguna	1	1	Intacta	1	9
3) Cojera			Rota	0	7
Ausente	1	5	8) Alt. degenerativas		
Presente	0	11	Ausentes	1	7
4) Función			Presentes	0	9
Completa	3	6			
Poco limitada	2	8			
Limitación severa	1	2			

cer notar, que las 6 caderas con necrosis epifisaria, en 5 de ellas la lesión era evidente en los controles radiológicos preoperatorios. En 7 de las caderas la epífisis era de aspecto normal. El no haber encontrado artrosis lo atribuimos al seguimiento no mayor de 10 años.

Trevor y cols., (18) realizan una valoración clínico-radiológica analizando 8 parámetros, 4 clínicos y otros 4 radiológicos (tabla II). Para obtener los resultados asigna una puntuación a cada una de las variables y con la suma total obtiene los resultados finales. En nuestra serie, desde el punto de vista clínico solamente en 1 paciente el dolor era persistente; la movilidad articular era aceptable en 12 caderas; la claudicación suele estar presente y la función articular era aceptable en 14 caderas.

Radiológicamente es significativo que el ángulo de Wiberg o índice de cobertura epifisaria no fué satisfactorio en 9 caderas, lo cual atribuimos a que el desplazamiento medial de la osteotomía de Chiari fue menor del 25% en 10 pacientes. La deformidad epifisaria estaba presente en 9 caderas y también había alteraciones degenerativas en 9 caderas. No obstante, la línea de Shenton estaba intacta en 9 caderas y en 7 de ellas no existían alteraciones degenerativas.

En conjunto, sumando el total de puntos, hay que resaltar que en el 50% de las caderas (tabla III) se obtuvieron resultados excelentes o buenos. Las 5 caderas con resultados pobres presentaban todas ellas necrosis epifisaria en los controles radiológicos preoperatorios.

DISCUSIÓN

La reducción de las caderas luxadas en niños mayores de 5 años de edad presenta tres problemas (1, 10, 14). Uno es la dificultad de llevar la cabeza femoral al acetábulo para conseguir la reducción, otro el mantener la misma y si se mantiene el obtener en esta cadera una función satisfactoria posterior. Esto se debe a factores como el acortamiento muscular existente y en especial el psoas ilíaco, adherencia de

TABLA III
RESULTADOS FINALES

	<i>Puntos</i>	<i>Caderas</i>	<i>Porcentaje</i>
Excelente	Entre 18 y 20	2	12%
Bueno	Entre 15 y 17	6	38%
Malo	Entre 12 y 14	3	19%
Pobre	Menos de 12	5	31%

la cápsula articular a la tabla externa del ilíaco, an-
teversión y valgo excesivo femoral y por último a la
alteración en el desarrollo femoral.

Fue Ombredanne (12) quien en 1932 intentó eli-
minar estas dificultades combinando el acortamien-
to femoral con la reducción de las luxaciones
diagnosticadas tardíamente. Más tarde Stojimirovic
(10) en 1959 añade a lo anterior el abordaje a la ar-
ticulación por vía transfemoral inferior, realizando la
desinserción temporal del psoas ilíaco y posteriorme-
nte Klisic (8-10) será el que añade a esto la correc-
ción del ángulo cervicodiafisario y la reconstrucción
acetabular mediante la acetabuloplastia tipo Pember-
ton o Salter o la osteotomía del ilíaco tipo Chiari, se-
gún edad y características de la displasia acetabular
existente.

Este trabajo trata de presentar un informe pre-
liminar con un seguimiento de cuatro años, sobre
16 caderas con luxación inveterada diagnosticadas
todas ellas después de los seis años de edad, trá-
tándose la mayoría de ellas de luxaciones altas que
precisaban para ser reducidas al acetábulo origi-
nal, de un acortamiento femoral que ya ha sido des-
crito por varios autores (5, 12, 17, 20, 21). Una
vez descendido se hace necesario ofrecer cobertura
epifisaria para conseguir estabilidad y ésta es la
razón por la que se practica la osteotomía de Chia-
ri. De esta forma se logró un buen centrado en nueve
de las caderas y la epífisis femoral normal en siete
de ellas. Esto se logra por que al acortar el fémur,
disminuye la presión femoral sobre la epífisis una
vez reducida, buscando el fenómeno de la plastici-
dad descrito por Salter (15, 16). Se practicó la téc-
nica de Klisic modificada en algunos puntos pero
siendo fieles a su filosofía, puesto que no se rein-
sertó el tendón del Psoas y en seis casos se hizo
en dos tiempos, debido a tiempo quirúrgico pro-
longado con notable pérdida de sangre y riesgo de
aumentar la morbilidad. No obstante, no observa-
mos diferencias en los resultados al comparar las
técnicas realizadas en un solo tiempo quirúrgico con
las que lo habíamos realizado en dos.

Hay métodos de tratamiento que resuelven algu-
na de las dificultades enunciadas, como es la osteo-
tomía de Chiari que asegura solamente la buena
cobertura epifisaria, pero se dificulta el descenso
de la cabeza femoral. Igualmente ocurre con la osteo-
tomía de Salter (6), puesto que al ser niños mayores
el descenso del techo acetabular es muy difícil y se
necesitarían técnicas más complicadas como la tri-
ple osteotomía de Steel (18).

Colton (3) definió los requisitos para una exitosa
osteotomía de Chiari señalando que para obtener bue-
nos resultados clínicos, la nueva ceja cotiloidea debe
estar colocada de tal manera que presente un ángu-
lo de Wiberg entre los 20°-40°, junto a un ángulo
acetabular entre 10°-20° por encima de la horizon-
tal, lo cual se cumplió en nuestra serie en los casos
que obtuvimos buenos resultados.

Nosotros creemos que el descenso de la cabeza
femoral debe ser progresivo y suave para evitar da-
ñar los vasos y nervios del miembro y también evitar
la necrosis avascular de la cabeza femoral. Esta es
la razón por la que se ha utilizado la tracción preo-
peratoria, aunque el mismo Klisic (9) señala que es
innecesaria, puesto que al acortar el fémur en la mis-
ma longitud que está ascendido, no es posible que
se dañen estas estructuras. Quizás con esta medida
la resección femoral en las luxaciones altas ha de ser
de menor cuantía. Morel (7) recomendó la tracción
prolongada y progresiva añadiendo rotación interna
en sus etapas finales y obtuvo éxito en descender la
cabeza femoral en sus 72 casos, con sólo un caso
de necrosis avascular.

En el presente estudio, cuando es necesario, no-
sotros realizamos tenotomía de adductores y tracción
previa durante 15 a 30 días antes del procedimien-
to, aún siendo conscientes de que en ocasiones se
prolonga la estancia y los costos dentro del hospital.

El acortamiento femoral no está exento de com-
plicaciones como una cicatriz poco estética, tiempo
operatorio prolongado, pérdida sanguínea importan-
te y el riesgo de complicaciones sépticas que podría
estar aumentada. En casos unilaterales, un acorta-
miento residual en un miembro inferior, pudiera re-
querir tratamiento ulterior, aunque el mismo Klisic
no recomienda alargar el mismo miembro que se in-
tervino.

El aquellos casos con resultados malos o pobres,
estaría indicado un reemplazo de cadera. La reduc-
ción previa de la epífisis femoral dentro del acetábulo
junto a la osteotomía de Chiari, facilitarían esta
intervención aumentando la supervivencia de la pró-
tesis (2).

CONCLUSIONES

- 1) La luxación congénita de cadera inveterada si-
gue siendo un problema de salud pública en nues-
tro medio y se acentúa en núcleos extraurbanos.
- 2) El tratamiento de la luxación congénita de
cadera inveterada en niños mayores de tres años es

difícil, porque se han producido alteraciones estructurales periarticulares. Es por ello, que debe tratarse precozmente ya que acarrea sintomatología inválida en la vida adulta.

3) La técnica de Klisic en estos niños mayores constituye una alternativa que ofrece buenos resultados.

4) La luxación alta unilateral o bilateral con ace-

tábulo hipoplásico, constituye la mejor indicación en niños mayores.

5) Las necrosis epifisarias no mejoran con el procedimiento, pero permiten preparar el terreno para una futura prótesis.

6) La clave está en el diagnóstico y tratamiento precoz porque a mayor edad, peor son los resultados.

Bibliografía

1. **Ashley RK, Larsen L.** Reduction of dislocation of the hip in older children. *J Bone Joint Surg* 1972; 54A: 545-50.
2. **Browne RS.** The management of late diagnosed congenital dislocation and subluxation of the hip. *J Bone Joint Surg* 1979; 61B: 7-12.
3. **Colton CL.** Chiari osteotomy for acetabular dysplasia in young subjects. *J Bone Joint Surg* 1972; 54B: 578-89.
4. **Chiari K.** Medial displacement osteotomy of the pelvis. *Clin Orthop* 1974; 98: 55-71.
5. **Dega W, Krol J.** Surgical treatment of congenital dislocation of the hip in children: a one-stage procedure. *J Bone Joint Surg* 1959; 41A: 920.
6. **Herold HZ.** Surgical treatment of congenital dislocation of the hip in children over the age of two years. *Israel. J Med Scien* 1974; 10: 653-8.
7. **Morel G.** The treatment of congenital dislocation and subluxation of the hip in older children. *Acta Orthop Scand* 1975; 46: 364-99.
8. **Klisic P.** Traitement chirurgical de la luxation congenitale de la hanche par reduction-osteotomie du bassin. *Rev Chir Orthop* 1967; 53: 317-30.
9. **Klisic P.** Treatment of DDH with open reduction and femoral shortening. *Current trends in developmental dysplasia of the hip.* *Mapfre Med* 1992; 3 (Supp I): 112-4.
10. **Klisic P, Jankovic LJ.** Combined procedure of open reduction and shortening of the femur treatment of congenital dislocation of the hips in older children. *Clin Orthop* 1976; 119: 60-9.
11. **Klisic P, Jankovic Lj, Basara V.** Long-term results of combined operative reduction of the hip in older children. *J Pediatr Orthop* 1988; 8: 532-4.
12. **Ombredanne L.** *Precis Clinique et operatoire de Chirurgie Infantile.* Masson. Paris, 1932.
13. **Raimann A.** Artroplastia de Colonna. *Acta Orthop Latinam* 1977; 4: 128-41.
14. **Rossmann M.** Congenital hip dislocation diagnosed after walking age. *J Bone Joint Surg* 1975; 57B: 532.
15. **Salter RB, Dubos JP.** The first fifteen years' personal experience with innominate osteotomy in the treatment of congenital dislocation and subluxation of the hip. *Clin Orthop* 1974; 98: 72-103.
16. **Salter RB.** Specifics guidelines in the application of the principle of innominate osteotomy. *Orthop Clin North Am* 1972; 3: 149-56.
17. **Salvati EA, Wilson PhD.** Treatment of irreducible hip subluxation by Chiari's iliac osteotomy: a report of results in 19 cases. *Clin Orthop* 1974; 98: 151-61.
18. **Steel HH.** Triple osteotomy of the innominate bone. *J Bone Joint Surg* 1973; 55A: 343-50.
19. **Trevor D, Johns DL, Fixsen JA.** Acetabuloplasty in the treatment of congenital dislocation of the hip. *J Bone Joint Surg* 1975; 57B: 167-74.
20. **Valdez J.** Vigencia de la artroplastia de Colonna en la luxación congénita de cadera. *Acta Ortop Latinoam* 1985; 14: 91-104.
21. **Veloso A.** Artroplastia en la luxación congénita de cadera. *Rev Soc Chil Ortop Traum* 1966; 9: 37-44.