

# El pie plano-valgo en la infancia.

## Tratamiento quirúrgico mediante la prótesis de expansión

A. MAESTRO, I. FERNANDEZ DELBROUCK y A. MURCIA

*Servicio de Cirugía Ortopédica y Traumatología. Hospital de Cabueñes. Gijón.*

**Resumen.**—Se revisan los pies planos-valgos del niño y adolescente intervenidos en nuestro Hospital desde 1987 hasta 1992, mediante la implantación de endoprótesis subastragalina según técnica de Gianini. Esta técnica ha sido realizada en un total de 73 casos, con una edad media de 11 años y un seguimiento medio de 3 años. La valoración de los resultados se realizó en base a la corrección anatómica, corrección radiológica y movilidad del pie, y fueron clasificados en: excelentes (normalización de los tres aspectos), buenos (mejoría de los 3 aspectos con normalización absoluta de 2 e ellos) y malos (mejoría de uno o ningún aspecto). Los resultados fueron: excelentes, 34%; buenos, 64%, y malos 4%.

### THE VALGUS FOOT IN CHILHOOD. SURGICAL TREATMENT USING AN EXPANSIVE SUB-TALAR PROSTHESIS

**Summary.**—The authors review a series of children and adolescent with valgus flatfoot which were operated on our Hospital from 1987 to 1992. The operation consisted of the placement of a subtalar prosthesis according to Gianini's technique which was employed in 73 cases, on an average 11 year-old children and a follow up of 3 year average. The evaluation of the results was done according to the anatomic correction, radiologic correction and the foot mobility, and were classified in: excellent (the three parameters were standardized), good (important improvement of them), and poor (only one parameter was improved). The results was: excellent 34%, good 64%, poor 4%.

### INTRODUCCIÓN

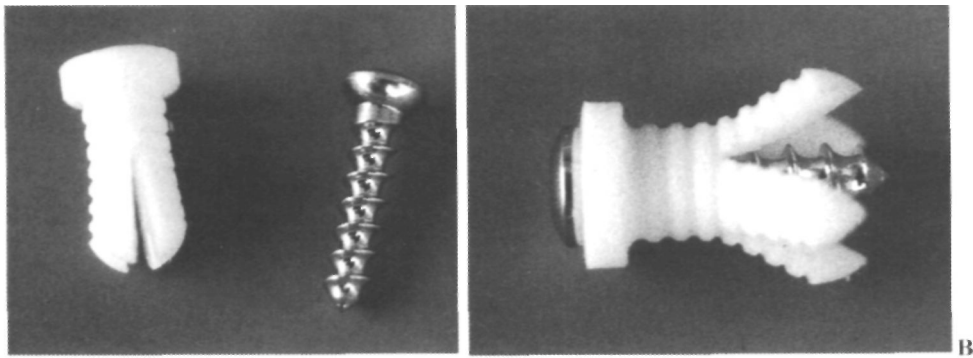
El pie plano-valgo infantil es una de las patologías de presentación más frecuente en las consultas ambulatorias de Cirugía Ortopédica y Traumatología. El tratamiento de esta afección se realiza en la mayor parte de los casos por medios ortopédicos (1, 2), siendo muy bajo el número de pacientes intervenidos. En la actualidad existen diversas formas de tratamiento quirúrgico según las distintas indicaciones (3-6), destacando las prótesis a nivel de la articulación subastragalina (7), habiendo disminuido notablemente la indicación de la artrodesis en dicha articulación.

Es ampliamente aceptado que para corregir un pie plano infantil es fundamental restablecer la rela-

ción normal entre el astrágalo y el calcáneo, y mantener la corrección durante el tiempo suficiente para permitir la reestructuración recíproca del esqueleto durante el crecimiento (5, 8). Numerosos autores (9-14) han preconizado el tratamiento de esta entidad mediante la artrodesis subastragalina utilizando injerto autólogo. Otros, (5, 15, 16) defienden la realización de una solidarización temporal calcáneo-astragalina mediante la utilización de material de osteosíntesis, o bien mediante la asociación de tiempos óseos y de partes blandas con retensados osteoligamentosos (17-19). Todos estos métodos conllevan como secuela potencial la aparición de rigidez en dicha articulación.

Con la finalidad de evitar este problema han aparecido distintos tipos de prótesis para colocar a nivel de la articulación subastragalina (20-26), como la endoprótesis de Silastic en copa de champán, la prótesis cilíndrica de Teflon, o el vástago de polietileno en el calcáneo. Con posterioridad (7, 27), apareció el diseño del cilindro expansivo de polietileno que

*Correspondencia:*  
Dr. D. ANTONIO MAESTRO  
Cabrales, 92 - 2.º C  
33201 Gijón. Asturias



**Figura 1.** A) Endoprótesis subastragalina diseñada por Giannini. B) Se aprecia la apertura de las aletas del implante de polietileno tras la introducción del tornillo.

incluía un tornillo de osteosíntesis, y que es el método utilizado por nosotros (Fig. 1).

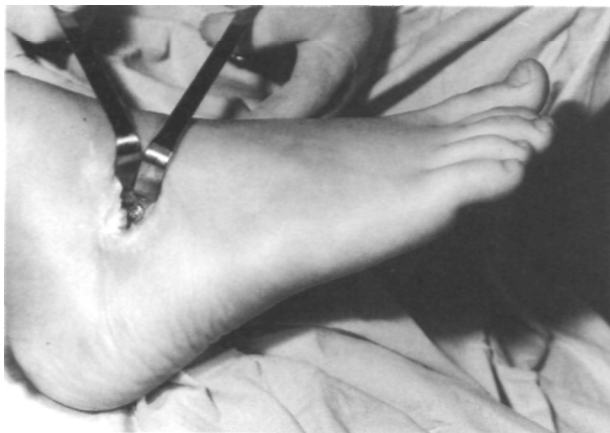## MATERIAL Y MÉTODOS

Para el presente trabajo se ha realizado una revisión de los pies planos-valgos del niño y adolescente tratados quirúrgicamente mediante la técnica de Gianni (7) con endoprótesis de expansión. La revisión incluye los casos intervenidos desde 1987, año en que comenzamos con dicha técnica en el Hospital de Cabueñes de Gijón, correspondiente al área sanitaria V del Principado de Asturias que en sus consultas hospitalarias y extrahospitalarias atiende una población de 337.743 habitantes.

El número de casos incluidos en el presente trabajo es de 38 pacientes, 35 de los cuales fueron intervenidos en ambos pies, y 3 sólo en uno. El total de pies intervenidos fué, por tanto, de 73.

Con respecto al sexo 23 pacientes fueron niñas (62%), frente a 15 niños (38%). La edad media fué de 11 años, siendo el menor 4 años y el mayor 15.

El tiempo medio de seguimiento ha sido de 3 años, estando comprendido entre un máximo de 6 años y un mínimo de 12 meses.



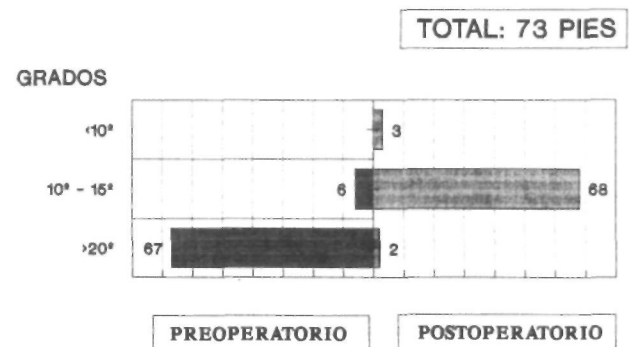
**Figura 2.** Fotografía intraoperatoria tras la colocación de la endoprótesis en el seno del tarso mediante mínima incisión externa.

Para la valoración de los resultados hemos tenido en cuenta 3 aspectos, en base a las correcciones anatómica, radiológica y funcional, así como el criterio subjetivo de satisfacción tras la cirugía, en pacientes y familiares. El primero de ellos incluyó el análisis podoscópico de la huella y el arco plantar, y la medición del valgo del talón. El estudio radiológico comprendió la medición goniométrica del ángulo de Costa-Bartani. La valoración funcional se realizó mediante la comprobación del patrón de marcha por observación directa de la marcha sobre superficie lisa con líneas rectas orientadoras que permiten valorar el ángulo del paso en relación con el eje de marcha, la actividad física y la reincorporación al deporte habitual.

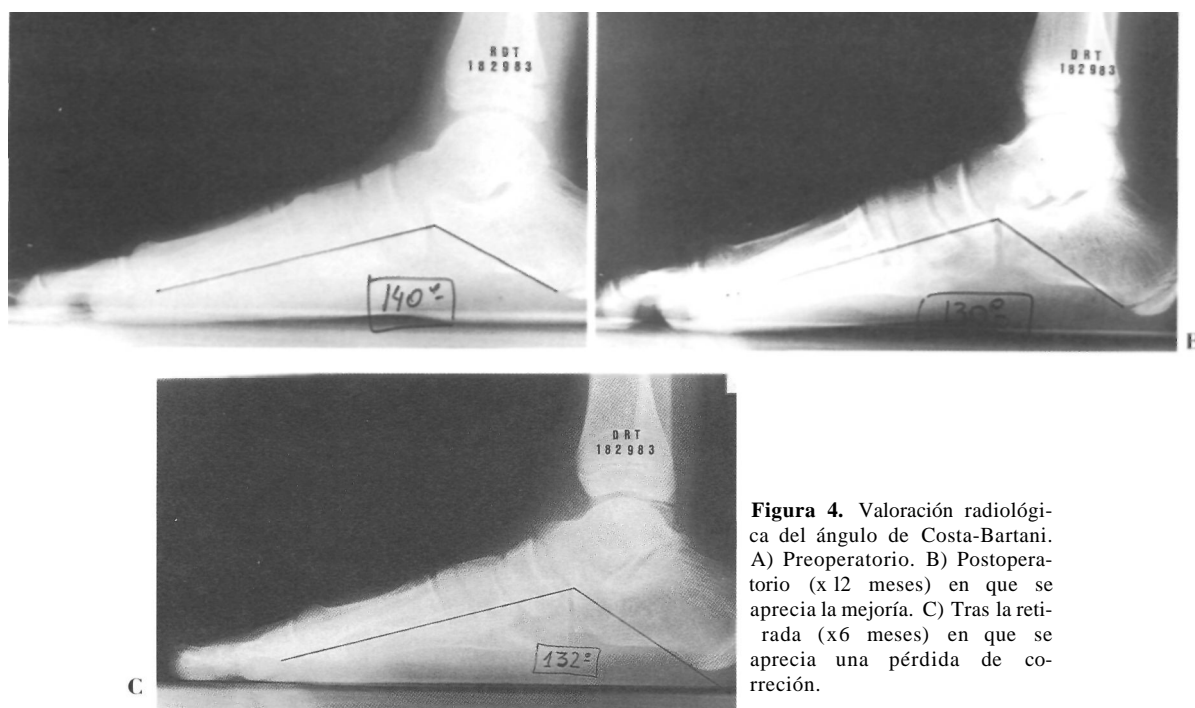
Con los datos radiológicos obtenidos tras la medición del ángulo de Costa Bartani correspondientes a cada momento (preoperatorio, postoperatorio y tras la retirada de la endoprótesis), se realizó un procesado estadístico siendo descritos con su media y desviación standard.

Para comprobar si las diferencias de medidas entre los tres momentos fueron significativas hemos utilizado un t-test para muestras pareadas, previa comprobación del comportamiento de las varianzas mediante el programa informático EPISTAT, empleándose como nivel de significación estadística un error alfa bilateral de 0,05.

La intervención fué realizada siempre mediante un abordaje externo del seno del tarso de aproximadamente 3 cm. en dirección oblicua de proximal a distal, y tras



**Figura 3.** Variación goniométrica del valgo del retropié tras la cirugía.



**Figura 4.** Valoración radiológica del ángulo de Costa-Bartani. A) Preoperatorio. B) Postoperatorio (x 12 meses) en que se aprecia la mejoría. C) Tras la retirada (x 6 meses) en que se aprecia una pérdida de corrección.

la sección de las fibras del ligamento anular del tarso se procede a la introducción progresiva de los distintos tamaños de espaciadores entre los fascículos del ligamento calcáneo-astragalino interóseo hasta la obtención de la corrección deseada, colocación de la endoprótesis de polietileno en el espesor del seno del tarso y finalmente del tornillo para obtener la expansión de las aletas, según la técnica descrita por Gianni (7) (Fig. 2). En todos los casos se utilizó bota de yeso durante un periodo de 3 a 4 semanas, iniciándose con posterioridad la fisioterapia y procediéndose a la retirada del implante a los 12 meses. Como actos asociados destacamos el adelantamiento del tibial posterior según técnica de Miller en 11 casos (15%), la exéresis de escafoides bipartito en 1 caso (1,3%), escafoidectomía parcial en 3 ocasiones (4,1%) y alargamiento de tendón de Aquiles en 1 caso (1,3%).

La valoración conjunta de todos los resultados se realizó en base a los siguientes criterios:

- Excelentes: Cuando se obtuvo la normalización absoluta de los 3 aspectos.
- Buenos: Mejoría de los 3 aspectos con normalización absoluta de 2 de ellos.
- Malos: Mejoría de uno o ningún aspecto.

## RESULTADOS

Desde el punto de vista clínico-funcional, los hechos más destacables han sido la corrección del valgo del retropié (Fig. 3) y del patrón de marcha entre los criterios objetivos, y el alto grado de satisfacción de pacientes y familiares entre los subjetivos.

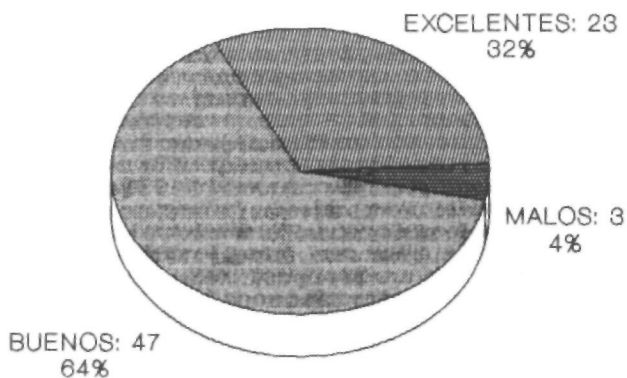
El estudio radiográfico preoperatorio nos reveló un ángulo de Costa-Bartani con una media de  $146^\circ$  (máximo:  $158^\circ$ ; mínimo:  $137^\circ$ ) con una desviación standard de  $5,4^\circ$ . Postoperatoriamente, dicho ángulo alcanzó una media de  $131,2^\circ$  ( $121^\circ$ - $149^\circ$ ) con una desviación standard de  $7,2^\circ$ . Tras la retirada de la endoprótesis, la media del ángulo de Costa-Bartani fué de  $133,5^\circ$  ( $121^\circ$ - $152^\circ$ ) con una desviación standard de  $8,4^\circ$  (Fig. 4).

Los resultados obtenidos fueron: *Excelentes* en un 34% (23), *buenos* en un 64% (47), y *malos* en un 4% (3) (Fig. 5).

Como complicaciones se observó un varo residual del retropié en 3 pies (4,1%) y la abducción residual del antepié en 8 pies (10,9%), que precisaron hemicuñas pronadoras de retropié y supinadoras de antepié respectivamente; infección superficial en 2 pies (2,7%) que remitieron con antibioterapia y curas diarias, y una paresia temporal (inferior a 72 horas) de tendones extensores de etiología desconocida (1,3%) con remisión espontánea.

## DISCUSIÓN

La uniformidad en los buenos resultados obtenidos nos ha reafirmado en la convicción de que la clave del tratamiento del pie plano infantil consiste en la normalización completa y estable de las relaciones entre astrágalo y calcáneo.



**Figura 5.** Resultados globales tras la utilización de la técnica de Giannini en el tratamiento del pie plano-valgo.

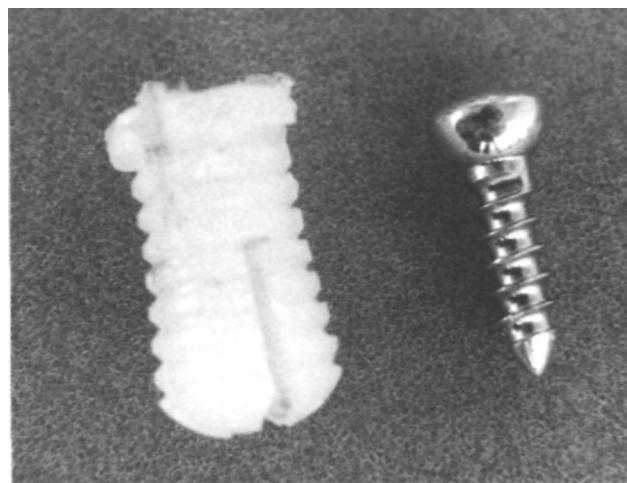
Pensamos que dicha normalización puede lograrse mediante la utilización de ortesis adecuadas en las primeras etapas del crecimiento, debiendo ser mantenidas al menos durante tres años. Esta sistemática ha reducido considerablemente el número de casos que precisan cirugía, y que en nuestra serie no sobrepasa el 2,8% del total de pies planos tratados.

Con respecto a la técnica quirúrgica cabe destacar la sencillez técnica, y la escasa incidencia de abordajes internos necesarios para la corrección, ya que se logra el retensado espontáneo de partes blandas (ligamento calcáneo-escafoideo plantar, y tendón de tibial posterior) tras el subsiguiente incremento en altura del arco plantar logrado con la interposición de la endoprótesis en el interior del seno del tarso.

Hemos reservado el adelantamiento del tibial posterior para los casos en que la deformidad en abducción del antepié era muy intensa a la vista de los hallazgos peroperatorios.

El efecto más beneficioso de la interposición del taco de polietileno en el seno del tarso es la obtención de una relación fisiológica entre astrágalo y calcáneo, y el mantenimiento de ésta durante un periodo de tiempo suficiente para que tenga lugar un crecimiento normal y sincrónico de ambos huesos en fases previas a la madurez esquelética tras el consiguiente retensado de partes blandas (28).

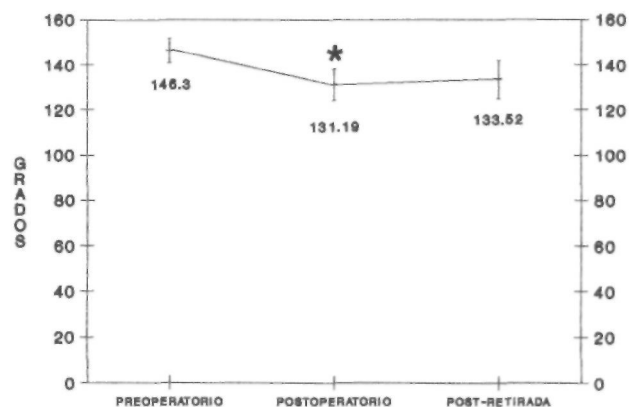
Subrayamos la ausencia de rigideces subastragalinas secundarias a la intervención, al ser utilizada la endoprótesis de forma temporal en dicha articulación. Tenemos en cuenta la aparente desventaja de tener que realizar un segundo acto quirúrgico entre los 12 y 16 meses siguientes a la colocación de la endoprótesis, pero somos partidarios del mismo ante la posibilidad de aparición de la enfermedad del polietileno por usura del implante, así como la ex-



**Figura 6.** Endoprótesis retirada (14 meses postimplantación), en que no se aprecian signos de usura o desgaste del polietileno.

trusión o las reacciones de cuerpo extraño publicados en otros trabajos (29), y que no hemos encontrado tras la retirada de la endoprótesis (Fig. 6). En todo caso, esta segunda intervención se realiza en la mayoría de los pacientes bajo anestesia local. En la actualidad, para obviar este segundo acto quirúrgico se está iniciando la implantación de endoprótesis bioabsorbibles (30)

La valoración radiológica de los resultados expuestos en el presente trabajo, es similar a otras series publicadas (2, 20, 31, 32) evidenciando una mejoría media postoperatoria de 15° en el ángulo de Costa-Bartani, de los que se pierde una media de 2° al retirar la endoprótesis. Esta pérdida de corrección aparece con más frecuencia en los niños de más edad. Este hecho confirma la impresión de que la demora en la indicación quirúrgica es causa de unos resulta-



**Figura 7.** Estudio global de las medias aritméticas de los tres momentos (\*:  $p < 0,0001$ ).

dos menos satisfactorios. Por tanto, consideramos en la actualidad que la edad ideal para este tipo de técnica se encuentra entre los 7 y 11 años en la hembra y entre los 9 y 12 años en el varón.

La diferencia encontrada tras el procesado estadístico de las medidas postoperatorias con respecto a las preoperatorias fué significativamente estadística con  $p < 0,0001$ , no encontrándose diferencias significativas entre los valores postoperatorios y tras la retirada de la endoprótesis (Fig. 7).

Atribuimos el varo residual del retropié a una hipercorrección, bien por uso de un tamaño de prótesis superior al adecuado o bien por asociación de un adelantamiento excesivo del tibial posterior. Los casos que presentaron una abducción residual de antepié, pensamos que fueron debidos a la no asociación o a la realización insuficiente del colgajo osteoperiostico anteriormente descrito. La realización de esta última técnica irá pues en función de la alineación de las partes media y distal del pie y también a la presencia o no de una prominencia escafoidea excesiva que aconseje resección (5, 17).

En cuanto al alargamiento de Aquiles, solamente lo consideramos necesario si el pie no alcanza el ángulo recto una vez colocada la endoprótesis (33), hallazgo éste, extraordinariamente infrecuente en el pie plano.

## CONCLUSIONES

1. La valoración de los resultados nos ha permitido constatar como hecho más destacable la corrección del retropié y por ende la desaparición de la sintomatología del pie plano.

2. La técnica es sencilla, ya que se logra la implantación de la endoprótesis a través de una pequeña incisión externa en el seno del tarso y facilitado por una instrumentación mínima y precisa.

4. La intervención respeta las estructuras osteoarticulares, al ser la implantación exclusivamente en el seno de tarso y de forma temporal al realizarse un segundo tiempo quirúrgico de retirada del implante.

5. Es un método adecuado entre los 7 y 11 años en los niños y 9 y 12 años en las niñas.

## Bibliografía

1. Bleck E, Berzins U. Conservative management of pes valgus with plantar flexed talus. *Clin Orthop* 1977; 122: 85-9.
2. De Doncker E, Kowalski C. Traitement du pied plat. *Rev Chir Orthop* 1977; 63: 731-88.
3. González J, Puig R, Torner C, Viladot R. Técnicas empleadas en el tratamiento quirúrgico del pie plano. *Rev Ortop Traum* 1972; 16: 1B: 321-9.
4. Judet J. Indicaciones quirúrgicas del pie plano. *Rev Ortop Traum* 1972; 16: 293-302.
5. Lelievre J. The valgus foot. Current concepts and correction. *Clin Orthop* 1970; 70: 43-8.
6. Martínez J, Presa F, Herrera A. Tratamiento quirúrgico del pie plano. *Rev Med Cir Pie* 1987; 1: 22-31.
7. Giannini S, Girolami M, Ceccarelli F. Il trattamento chirurgico del piede piatto infantile mediante endortesi ad espansione. *Min Ortop Traum* 1985; 54: 323-30.
8. Salvati A. Pie plano valgo quirúrgico. *Rev Ortop Traum* 1972; 16-1B: 275-85.
9. Brown A. A simple method of fusion of the subtalar joint in children. *J Bone Joint Surg* 1968; 50B: 369-71.
10. Daimond L. Dowel-type subtalar arthrodesis in children. *J Bone Joint Surg* 1976; 58A: 725-6.
11. Dennyson W, Fulford R. Subtalar arthrodesis by cancellous graft and metallic internal fixation. *J Bone Joint Surg* 1976; 58A: 507-10.
12. Grice D. An extraarticular arthrodesis of subtalar joint for correction of paralytic flat feet in children. *J Bone Joint Surg* 1952; 34A: 927-32.
13. Hohmann G. Zur operative Technik der Arthrodesis des segments unteren Sprunggelenks. *Z Orthop* 1943; 74: 131-5.
14. Semour N. The late results of naviculo-cuneiform fusion. *J Bone Joint Surg* 1967; 49B: 558-61.
15. Bratberg J, Scheer G. Extraarticular arthrodesis of the subtalar joint. A clinical study and review. *Clin Orthop* 1977; 126: 220.
16. Judet J. Indications et technique de l'operation «du cavalier». *Rev Chir Ortho* 1977; 63: 780-1.
17. Dal Monte A. Risultati nel trattamento chirurgico del piede piatto valgo essenziale mediante intervento di Grice, plastica del legamento glenoideo e anteposizione del tibiale posteriore. *Riv It Ortop Traum* 1979; 5: 23-38.
18. Miller G. The operative treatment of hipermobile flatfoot in the young child. *Clin Orthop* 1977; 122: 95-9.
19. Samuelson K, Tuke M, Freeman M. A new reconstructive procedure to correct hindfoot valgus. *Orthop Trans* 1980; 4: 147-9.
20. Crawford A. Subtalar stabilization by staple arthrodesis in the young child. *Orthop Trans* 1986; 10: 152-5.
21. Smith S, Millar E. Arthrodesis by means of a subtalar polyethylene peg implant for correction of hindfoot pronation in children. *Clin Orthop* 1983; 181: 15-23.
22. Subotnick S. Subtalar joint lateral extraarticular arthrodesis. *J Am Podiatr Assoc* 1977; 67: 157-61.
23. Valenti V. Artrodesi sottoastragalica con protesi acrilica nel trattamento del piede piatto valgo dell'infanzia. *Min Ortop Traum* 1976; 27: 309-13.
24. Viladot A. Nouvelle technique chirurgicale de traitement du pied plat valgus. *Podologie* 1965; 4: 207-8.
25. Viladot A. Pied plat infantile. *Podologie* 1987; 2: 125-7.

26. **Viladot R.** Nueva técnica quirúrgica del tratamiento del pie plano. *Ann Chir* 1975; 62: 680-7.
27. **Bartolozzi A, Gregg G.** Arthroereisis in the treatment of flexible flat foot. *Foot Ankle* 1987; 7: 315-8.
28. **Conte G, Giannini S, Marcacci M, Girolami M.** Variability of encapsulated nerve-endings in collateral medial ligament joint and in interosseus talocalcaneal ligament in man. *Vers Anat Ges* 1984; 78: 497-8.
29. **Lemon R, Engher W, McBeath A.** A complication of Silastic hemiarthroplasty in surgery. *Foot Ankle* 1984; 4: 262-5.
30. **Giannini S, Girolami M, Ceccarelli F, Bertelli R.** Surgical treatment resultats of infantile flat foot by expansive endoorthotic implant. Book of abstracts of 1st European Congress of Orthopaedics. Paris, Apr 1993; 277.
31. **Amigo F, Domínguez J, Fernández MV, Hernández D.** Intervention de Viladot para el pie plano-valgo laxo infantil. Revisión a largo plazo. *Rev Ortop Traum* 1992; 36-1B: 176-80.
32. **Smith R, Rappaport M.** Subtalar arthrodesis: a four year follow-up study. *J Am Podiatr Assoc* 1983; 73: 356-8.
33. **Borgelon R.** Correction of hipermobile flatfoot in children. *Clin Orthop* 1983; 181: 7-11.