

# Fibra de carbono como material de interposición en defectos del cartílago de crecimiento.

## Estudio experimental

M. CASAS RUIZ, A. CARRANZA BENCANO y J. R. ARMAS PADRÓN

*Unidad de Tramatólogía y Ortopedia. Departamento Docente de Cirugía. Facultad de Medicina. Sevilla.*

**Resumen.**—El problema que plantean los traumatismos de cartílago de crecimiento, con respecto al tratamiento de los puentes óseos y sus secuelas han motivado la realización del presente trabajo experimental. Se ha pretendido valorar la utilidad de la fibra de carbono como material de interposición en la prevención de la formación de puentes óseos tras una lesión fisaria distal femoral provocada quirúrgicamente. Se han utilizado 24 conejos, de ambos sexos, de cuatro semanas de vida y un peso medio de 1.200 g distribuidos en cuatro grupos de seis animales cada uno, según el momento de sacrificio, 1, 2, 4 y 8 semanas. Los animales fueron intervenidos en ambos fémures realizándoles una resección externa de la placa de crecimiento en la extremidad distal. El fémur izquierdo fue considerado como control, y en el fémur derecho se implantó fibra de carbono en el defecto creado. Todos los especímenes fueron estudiados macroscópicamente, radiológicamente, e histológicamente, observando que la fibra de carbono utilizada como material de interposición en los defectos de cartílago de crecimiento, actúa como barrera pasiva retrasando la aparición del puente óseo.

### CARBON FIBRE INSERTION IN GROWTH CARTILAGE DEFECTS. EXPERIMENTAL STUDY

**Summary.**—The problem set forth by the traumatism of growth cartilage regarding the treatment of the osseous bridges and its sequelae has motivated the carrying out of an experimental model in rabbit. It has been our pretension to evaluate the utility of the carbon fibre as a material of insertion in the prevention of osseous bridges formation after a physal distal femoral lesion surgically provoked. 24 rabbits, of both sexes, 4 weeks old and with an average weight of 1.200 g have been used for this experiment. These have been distributed into 4 groups composed of 6 animals each, taking into account the moment of sacrifice, 1, 2, 4 and 8 weeks. Both femurs of each animal were operated on executing an external resection of the growth plate in distal extremity of the femur. The left femur was taken as control and was left to evolve. A carbon fibre was implanted on the right femur, taken as experimental. All the specimens were studied macroscopically, radiologically and histologically, observing that the carbon fibre used as material of interposition in the defects growth cartilage sets as a passive barrier retarding the appearance of the osseous bridges.

### INTRODUCCIÓN

La repercusión que las lesiones de cartílago de crecimiento tienen sobre el desarrollo normal del esqueleto, se centra en la posible aparición de secuelas, tales como disimetrías y/o desviaciones angulares,

secundarias a la formación de puentes óseos epifiso-metafisarios que aparecen cuando se produce el contacto entre los vasos metafisarios y epifisarios.

La actitud terapéutica, se ha dirigido más frecuentemente a tratar la secuela ya establecida, utilizando osteotomías (1), bloqueos fisarios temporales tipo Blount o definitivos tipo Phemister, técnicas de elongación o de acortamiento (2, 3) etc., o a realizar un tratamiento activo que impida la formación de dichos puentes óseos, recurriendo para ello a trasplantes de

#### *Correspondencia:*


Dra. MAGDALENA M.<sup>a</sup> CASAS RUIZ  
Constantina, 17 - 1.º C  
41008 Sevilla

cartílago de crecimiento (4-8), o a implantes de diversos materiales de interposición, tales como, grasa autóloga (9-12), cera virgen (9); metacrilato (9) etc.

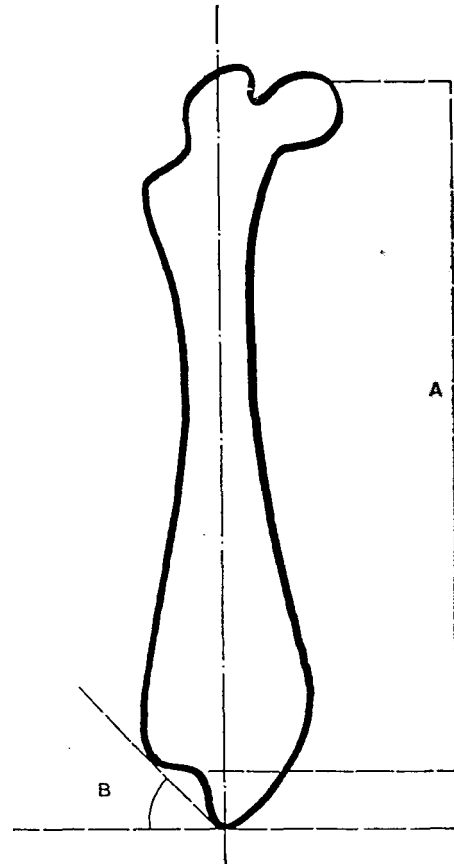
En un intento de encontrar biomateriales cada vez más resistentes, elásticos y biológicos, diseñamos un modelo experimental en el que utilizamos la fibra de carbono como material de interposición en defectos fisarios, con el fin de evitar la formación del puente óseo tras traumatismos fisarios. Además se ha estudiado la posible regeneración del cartílago de crecimiento, teniendo en cuenta su gran resistencia a la tracción (13), su elasticidad (14) y la especial disposición de la fibra de carbono a ser invadida por tejido colágeno normal (13, 15, 16).

### MATERIAL Y MÉTODOS

Se ha utilizado 24 conejos de raza gigante española variedad parda, de ambos sexos, de cuatro semanas de vida y un peso medio de 1.200 g que fueron divididos en cuatro grupos (I, II, III, IV) de seis animales cada uno, según el momento de sacrificio. La inducción anestésica se llevó a cabo con Ketamina (KETHOLAR®) intramuscular (0,5 cc/kg de peso) y Droperidol + Fentanilo



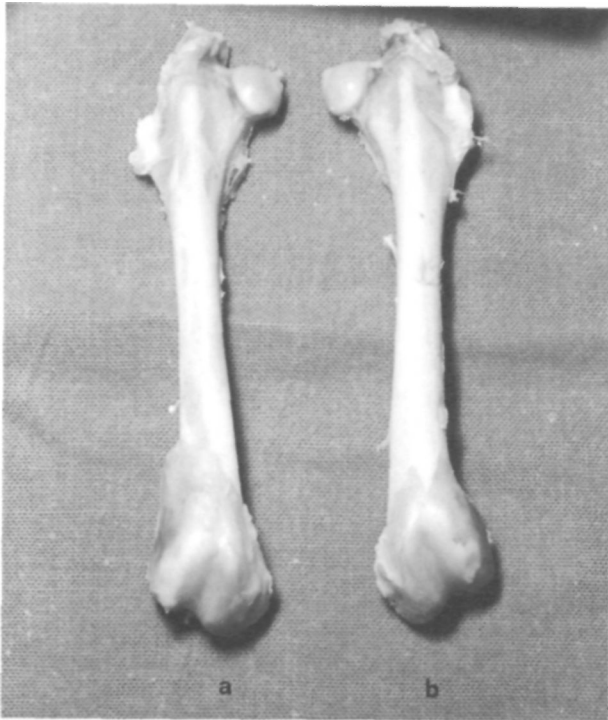**Figura 1.** Resección fisaria en cóndilo femoral externo.



**Figura 2.** Método de Ostermank. Para medir la longitud del fémur y el ángulo de desviación en valgo.

(THALAMONAL®) intramuscular (0,5 cc/kg de peso). En condiciones de asepsia se abordaron ambos cóndilos femorales externos, reseccionando con bisturí, aproximadamente 1/4 del total de la placa de crecimiento; en el fémur derecho se implantó fibra de carbono en bloque y en el fémur izquierdo no se implantó ninguna sustancia (Fig. 1). La herida se suturó por planos y se colocó un apósito plástico en aerosol. Tras la intervención, los animales permanecieron sin inmovilización de las rodillas siendo sacrificados a intervalos de 1, 2, 4 y 8 semanas del postoperatorio, extrayendo ambos fémures para proceder a su estudio comparativo, desde el punto de vista macroscópico, radiológico e histológico.

El estudio macroscópico se realizó con los datos obtenidos de la inspección ocular y del registro fotográfico, valorando la irregularidad del contorno del 1/3 distal del fémur, la deformidad, la oblicuidad articular, el puente óseo periférico y el acortamiento relativo. El estudio radiológico se llevó a cabo sobre las radiografías AP de ambos fémures (experimental y control), valorando el aumento o disminución de la densidad ósea en los cóndilos, la irregularidad de contorno de los cóndilos, el puente óseo periférico y puente óseo fisario, la deformidad y el



**Figura 3.** Aspecto macroscópico comparativo de los fémures del grupo III. A) Experimental. B) Control.

acortamiento relativo y realizando la medición del grado de desviación angular en valgo de la extremidad distal del fémur (ángulo formado por la tangente que une ambos cóndilos femorales y la línea perpendicular al eje anatómico diafisario del fémur) y la longitud total del fémur según el método de Ostermank (17) (Fig. 2). Para el estudio histológico las piezas se introdujeron en una solución de formol tamponado al 10% a pH 7,2-7,4 durante 48 h y a continuación en ácido nítrico hasta su descalcificación,

para su posterior inclusión en parafina, obteniéndose secciones de 3-5 micras que se tiñeron con Hematoxilina-Eosina.

## RESULTADOS

En el postoperatorio no tuvimos que descartar ningún animal por infección o exitus, valorando los datos obtenidos de la totalidad de los animales utilizados. Macroscópicamente se observó, tanto en el lado control como en el experimental, la presencia de puente óseo periférico y la existencia de una importante deformidad y una oblicuidad de la interlínea articular, manifiesta en mayor proporción a partir de la cuarta semana (grupos III y IV) y siempre de mayor tamaño en el lado control que en el experimental (Fig. 3) (tabla I).

El estudio radiológico mostró la existencia de puente óseo fisario y alteración de la densidad a nivel de los cóndilos femorales (tabla II), pero los hallazgos más importantes fueron los recogidos en las mediciones efectuadas, en los especímenes de los diferentes grupos, (tabla III), con una disimetría del lado control respecto al experimental de 1,5 mm en el grupo I (1 semana), 0,9 mm en el grupo II (2 semanas) y 1,5 mm en los grupos III y IV (4 y 8 semanas). Y una desviación angular media de  $11^\circ$  en el lado control del grupo I (1 semana) y de  $8,3^\circ$  en el lado experimental del mismo grupo;  $16^\circ$  y  $12,5^\circ$  respectivamente en el grupo II (2 semanas);  $27,7^\circ$  y  $24^\circ$  en el grupo III (4 semanas);  $36,3^\circ$  y  $30,8^\circ$  en los del grupo IV (8 semanas) (Fig. 4).

Histológicamente, el lado control mostró desde la primera semana (grupo I) un puente óseo bien

**TABLA I**  
RESULTADOS DEL ESTUDIO MACROSCÓPICO

<i>Grupos</i>	<i>I</i>		<i>II</i>		<i>III</i>		<i>IV</i>	
	<i>Lado Control</i>	<i>Experimental</i>	<i>Control</i>	<i>Experimental</i>	<i>Control</i>	<i>Experimental</i>	<i>Control</i>	<i>Experimental</i>
Irregularidad del contorno del 1/3 distal del fémur			±		+	±	+	±
Puente óseo periférico sobre cóndilo externo	±	±	±	±	+	+	+	±
Oblicuidad articular	±	±	+	±	+	+	+	+
Deformidad en 1/3 distal del fémur	—	—	±	±	+	±	+	±
Acortamiento relativo	+	-	+	-	+	-	+	—

+ presencia; — ausencia; ± casos del grupo con presencia o ausencia del dato.

**TABLA II**  
RESULTADOS DEL ESTUDIO RADIOLÓGICO

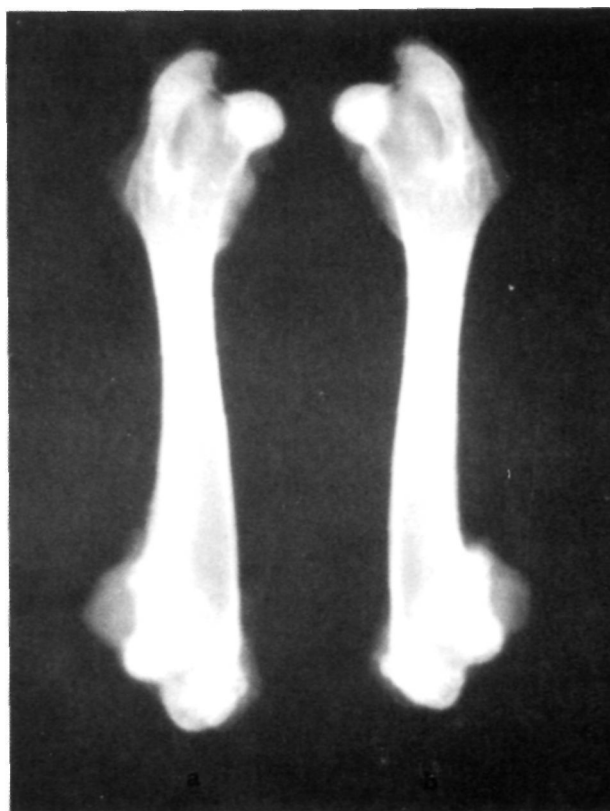Grupos	I		II		III		IV	
	Control	Experimental	Control	Experimental	Control	Experimental	Control	Experimental
Aumento densidad R-X en cóndilos	—	—	±	+	—	—	±	±
Disminución densidad R-X en cóndilos	—	—	—	—	+	+	±	±
Irregularidad del contorno del 1/3 distal del fémur			±	±	+	+	+	+
Puente óseo periférico sobre cóndilo externo	—	—	—	±	+	+	+	+
Puente óseo fisario	±	+	±	±	±	±	+	+
Deformidad en 1/3 distal del fémur	—	—	±	±	+	+	+	+
Acortamiento relativo	+	-	+	-	+	-	+	

+ presencia; — ausencia; ± casos del grupo con presencia o ausencia del dato.


constituido y conformado que rellenaba el defecto fisario en dirección al eje diafisario y que era de mayor tamaño y consistencia en los grupos de mayor evolución (Fig. 5). En todos los grupos se observó la existencia de un fibrocartílago periférico que no desarrollaba cartílago de crecimiento, no existiendo, tampoco, signos de regeneración cartilaginosa a partir de los restos de cartílago de crecimiento que permanecían en el seno de la lesión (Fig. 6). Los animales de la segunda semana (grupo II) presentaron signos de alteración en la organización citológica del muñón cartilaginosa que se hacían más patentes y presentaban signos degenerativos en los animales de mayor evolución (tabla IV).

El lado experimental mostró en la primera semana (grupo I) la existencia de un fino y débil puente óseo que surgía entre los haces de fibras de carbono (Fig. 7), que se fue haciendo cada vez más consistente y de mayor tamaño en los últimos grupos, de tal manera que en los animales correspondientes al grupo IV (8 semanas) dicho puente óseo bien constituido y conformado desplazaba la fibra de carbono hacia la diáfisis (Fig. 8), y sólo en los grupos I y II (1 y 2 semanas) se observó la existencia de un caso de reacción granulomatosa a cuerpo extraño. En todos los grupos experimentales se evidenció la existencia de fibrocartílago periférico que no desarrollaba cartílago de crecimiento, de igual modo que en los fémures control. Así mismo, tampoco presentaba re-

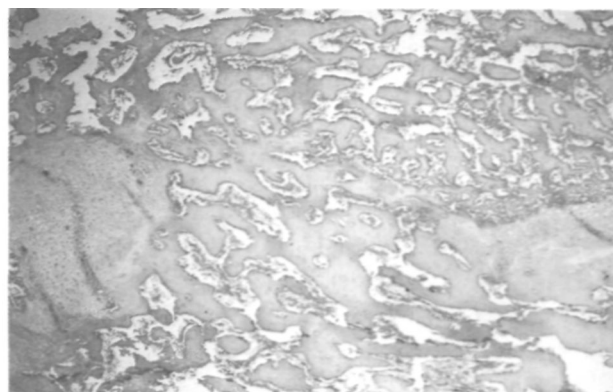
generación cartilaginosa a partir de los restos de cartílago de crecimiento que permanecían en el seno de



**Figura 4.** Aspecto radiológico comparativo de los fémures del grupo IV. A) Experimental. B) Control.



**Figura 5.** Fuente óseo rellenando el defecto fisario. Grupo I. Lado control. HE 2.5X.



**Figura 6.** Muñón cartilaginoso y puente óseo con restos de cartílago de crecimiento. Grupo III. Lado control. HE 6.3 X.


la lesión. A partir de la segunda semana (grupo II) se observaron alteraciones en la organización citológica del muñón cartilaginoso mientras que signos degenerativos sólo aparecieron en los animales del grupo IV (8 semanas) (tabla IV).

## DISCUSIÓN

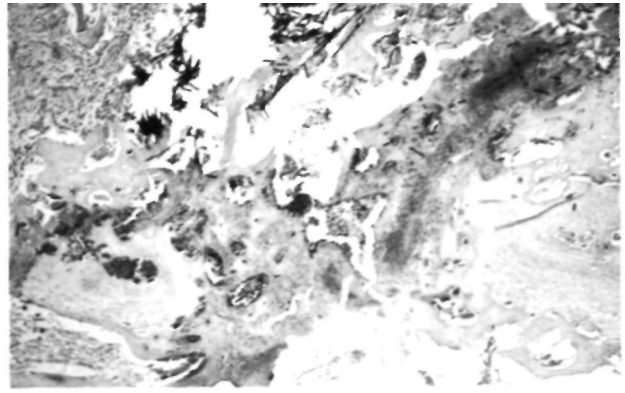
De todas las causas etiológicas que pueden alterar la fisiología del cartílago fisario, sin duda, la más frecuente es la traumática, que da lugar a una comunicación entre la vascularización epifisaria y me-

**TABLA III**  
RESULTADOS DEL ESTUDIO RADIOLÓGICO. MEDICIONES

Grupo	Caso	Longitud (mm)		Dismetría (mm)	Valgo (grados)	
		Control	Experimental		Control	Experimental
I	1	74,0	76,0	2,0	10,0	8,0
	2	70,5	72,0	1,5	20,0	15,0
	3	76,0	79,0	3,0	10,0	10,0
	4	79,0	80,0	1,0	10,0	8,0
	5	71,0	72,0	1,0	8,0	6,0
	6	72,5	73,0	0,5	8,0	3,0
	Media	73,8	75,3	1,5	11,0	8,3
II	1	72,5	73,5	1,0	13,0	10,0
	2	71,0	71,5	0,5	21,0	21,0
	3	88,0	89,0	1,0	10,0	8,0
	4	78,0	79,0	1,0	12,0	10,0
	5	74,0	75,0	1,0	16,0	11,0
	6	66,0	67,0	1,0	24,0	15,0
	Media	74,9	75,8	0,9	16,0	12,5
III	1	72,0	73,0	1,0	31,0	30,0
	2	62,5	63,5	1,0	32,0	30,0
	3	58,0	61,0	3,0	37,0	30,0
	4	89,0	90,0	1,0	15,0	10,0
	5	89,0	90,0	1,0	15,0	10,0
	6	64,0	66,0	2,0	36,0	34,0
	Media	72,4	73,9	1,5	27,7	24,0
IV	1	86,0	88,0	2,0	25,0	21,0
	2	79,0	81,0	2,0	49,0	40,0
	3	66,5	69,0	2,5	50,0	41,0
	4	77,0	78,0	1,0	50,0	41,0
	5	72,0	73,0	1,0	34,0	32,0
	6	96,0	97,0	1,0	10,0	10,0
	Media	79,4	81,4	1,6	36,3	30,8



**Figura 7.** Haces de fibra de carbono en defecto de cartílago de crecimiento. Grupo I. Lado experimental. HE 6.3 X.



**Figura 8.** Puente óseo bien constituido y conformado que desplaza la fibra de carbono hacia la diáfisis. Grupo IV. Lado ex-

tafísaria y como consecuencia la formación de un puente óseo epifiso-metáfisario que dará origen a disimetrías y/o desviaciones angulares, dependiendo siempre de que se afecte total o parcialmente la placa de crecimiento. La aparición del puente óseo traumático estará condicionada en todos los casos por distintos factores, como intensidad del traumatismo, momento de aparición de la lesión, tamaño de la lesión, etc.

El tratamiento de estas lesiones ha estado desde un principio enfocado bajo dos puntos de vista diferentes, uno que trata de corregir la secuela ya establecida (osteotomías, bloqueos fisarios, elongaciones, etc.) y otro que actúa impidiendo la formación del puente óseo, responsable de la secuela. Con respecto a esta segunda línea se han propuesto dos métodos diferentes, trasplante de cartílago de crecimiento (4-8), e implantes de diversos materiales de interposición (9-12, 18).

La utilización de trasplantes de cartílago fisario se considera como un método activo de tratamiento, quizás el más funcional de todos, porque con él se obtiene una barrera pasiva entre ambos sistemas vasculares y además esta barrera posee una capacidad autónoma de crecimiento (7). Pero presenta el inconveniente de la elección de la zona dadora, pues la utilización de ésta no deberá dar lugar a alteraciones secundarias, y los distintos estudios han demostrado que la zona dadora más idónea es la apófisis cartilaginosa de la cresta ilíaca (4-7, 19).

Desde 1878 (20), momento en que se realizó por primera vez un implante de material de interposición como tratamiento profiláctico en la formación de puentes óseos han sido muchos y muy diferentes los materiales utilizados (grasa autóloga, silicona, cera

virgen, metacrilato, etc.)- Siguiendo esta línea utilizamos un modelo experimental de defecto fisario focal que tratamos interponiendo fibra de carbono, material altamente biológico, pues posee, entre otras, la característica de ser fácilmente invadida por tejido colágeno normal (13, 14, 21), y además presenta una buena tolerancia e integración pudiendo considerarla como un material de compatibilidad real (22, 23).

La lesión que se realizó en este modelo experimental y la posterior formación del puente óseo consistió en la resección con bisturí de un cuarto del total de la placa de crecimiento (6, 9, 17, 24-26), y posterior curetaje de la zona. De este modo se han obtenido los mismos resultados recogidos por Jiménez (8, 27), utilizando la misma técnica, es decir la aparición de un puente óseo a partir de la primera semana. Sin embargo, Harris (28) con la misma técnica empleada por nosotros obtiene puentes óseos a partir de los diez días pero de carácter inmaduro.

En los grupos de mayor evolución se pudo observar la existencia de un engrosamiento de la porción distal del fémur y de la cortical externa a este nivel lo que corrobora los hallazgos obtenidos por Azcarate (29) y Jiménez (8) en sus estudios y que se atribuye al hecho que la desviación angular en valgo altera el eje normal de carga del fémur y esto es compensado con un aumento de grosor a este nivel.

Nuestra experiencia coincide con los hallazgos obtenidos por Olin y cols. (24) no observando en ningún momento regeneración de cartílago de crecimiento a partir de las zonas no lesionadas cercanas a la lesión. También comprobamos que no existía tendencia alguna en los restos de cartílago de crecimiento a desarrollar cartílago fisario como enunciaba Eulert (6).

**TABLA IV**  
RESULTADOS DEL ESTUDIO HISTOLÓGICO

<i>Grupos</i>		<i>I</i>		<i>II</i>		<i>III</i>		<i>IV</i>	
<i>Lado</i>		<i>Control</i>	<i>Experimental</i>	<i>Control</i>	<i>Experimental</i>	<i>Control</i>	<i>Experimental</i>	<i>Control</i>	<i>Experimental</i>
Presencia de coágulo		-	+	-	-	-	-	-	-
Proliferación de células osteogénicas		+	+	+	+	+	+	+	+
Formación de cartílago		-	-	-	-	-	-	-	-
Formación de hueso		++	+	++	++	+++	+++	++++	++++
Puentes óseos entre epífisis y metáfisis		++	+	++	++	+++	+++	++++	+++
Presencia de fibra de carbono		*	+	*	+	*	+	*	+
Reacción granulomatosa a cuerpo extraño		*	-	*	-	*	-	*	-
Restos de cartílago de conjunción	Presencia	+	+	+	+	+	+	+	+
	A) con crecimiento lateral	—	—	—	—	—	—	—	—
	B) sin crecimiento lateral	+	+	+	+	+	+	+	—
Fibrocartiágo periférico	Presencia	+	+	+	+	+	+	+	+
	A) con desarrollo de cartílago de conjunción	-	-	-	-	-	-	-	-
	B) sin desarrollar cartílago de conjunción	+	+	+	+	+	+	+	+
Organización citológica del muñón cartilaginoso de conjunción	A) conservada	+	+	±	±	-	±	-	±
	B) alterada	-	-	±	±	+	±	+	±
	B1) Con degeneración	-	-	-	-	-	-	±	+
	B2) Sin degeneración	-	-	-	+	+	+	+	-

+ presencia; — ausencia; ± casos del grupo con presencia o ausencia del dato; \* no ha lugar.

De todos los materiales de interposición utilizados hasta la fecha, la grasa es quizás con la que se obtiene los mejores resultados (9-11, 17, 30, 31), observando en las experiencias realizadas por Baeza y Oliete (9) una reconstrucción total de cartílago de crecimiento y la no formación de puente óseo, mientras que Langeskiöld (12) utilizando el mismo material, observó en algún caso la formación de un puente óseo y el desplazamiento de este material en dirección al eje diafisario, permaneciendo en el interior del defecto tejido graso vivo. El inconveniente que presenta su uso es la falta de propiedades hemostáticas del material que dan lugar a que este permanezca flotando en el interior de la cavidad de implantación.

La utilización de cera virgen y silicona han dado lugar en algún caso aislado a una regeneración total

o parcial del cartílago de crecimiento (9, 18), pero sin llegar nunca a los resultados recogidos con el uso de grasa autóloga.

Hay que hacer mención en estos casos que no existió en ningún momento reacción a cuerpo extraño tras el uso de estos materiales.

El uso de metacrilato sin embargo, deparó malos resultados pues da lugar a una liberación térmica que influye negativamente en el cartílago de crecimiento, produciendo una fusión del cartílago de crecimiento y un puente óseo desde el mismo momento de la implantación (9).

En nuestra experiencia con fibra de carbono pudimos comprobar el fácil manejo de este material y su gran compatibilidad, a pesar de que recogimos

dos casos de reacción granulomatosa a cuerpo extraño, que algunos autores (14) consideran como un primer paso a la formación de tejido colágeno y otros (32, 33) a la reacción que provoca la fragmentación de la fibra de carbono. Todos estos hechos contrastan con los óptimos resultados obtenidos por Lemaire (34) en sus trabajos de reparación quirúrgica de ligamentos que, en nuestros casos, no observamos.

El desplazamiento de la fibra de carbono hacia la diáfisis en los especímenes del grupo IV (8 semanas), es un hallazgo similar al obtenido por Langeskiöld (12) en sus estudios con grasa autóloga que es debido al crecimiento del fémur distal.

En ningún caso advertimos la existencia de migración de las partículas de fibra de carbono, ni localmente ni a distancia; lo que ratifican los resultados obtenidos por Jenkins (35), en estudios a más largo plazo, que además manifiesta que de existir, ésta que-

daría frenada en la primera estación ganglionar adyacente a la región de implante.

Nosotros hemos utilizado la fibra de carbono como material de interposición, por no existir estudios previos con ella en este sentido y por su capacidad de rehabilitación por tejido neoformado (13, 15, 16) constatando su facilidad de colocación rellenando totalmente el defecto creado en íntimo contacto con las paredes del mismo y su gran biocompatibilidad sin reacción local, pero que no ha impedido la formación del puente óseo, retrasando solamente su desarrollo y la aparición de las alteraciones axiales. Asimismo, con el tiempo de evolución de nuestra experiencia, no hemos advertido signos de regeneración del cartílago de crecimiento. Nuestros resultados van parejos con los obtenidos por Guiral y cols. (36) en la reparación osteogénica con implantes de carbono, donde observó un retraso en la curación de la lesión. Por lo que debemos considerar a la fibra de carbono como una material no adecuado en la reparación de defectos de cartílago de crecimiento.

### Bibliografía

1. **Tachdjian MO.** Pediatric Orthopaedic. Vol II. Philadelphia: Saunders 1972; 1457.
2. **De Pablos J.** Elongación ósea mediante distracción fásica. Estudio experimental. Tesis Doctoral. Universidad de Navarra. Pamplona 1984.
3. **De Pablos J, Villas C, Cañadell J.** Bone lengthening by physal distraction. An experimental study. *Int Orthop* 1986; 10: 163-70.
4. **Eulert J.** Transplantation du cartilage conjugal. Etude expérimentale. *Rev Chir Orthop* 1977; 63: 136-7.
5. **Eulert J.** Transplantation du cartilage de la creste iliaque après desepiphysiodes. Etude expérimentale. *Rev Chir Orthop* 1979; 65: 65-75.
6. **Eulert J, Floetmeyer E y Winkler G.** Remplacement d'une plaque epiphysaire des os longs par du cartilage de la creste iliaque. *Ann Chir* 1979; 33: 9-16.
7. **Jiménez A, Carranza A, Armas JR.** Trasplante de apófisis de cresta ilíaca como profilaxis de los puentes óseos del cartílago de crecimiento. *Rev Ortop Traum* 1992; 36 IB, 226-33.
8. **Peinado A.** Trasplante de cartílago de crecimiento: estudio experimental. Tesis Doctoral. Universidad de Navarra. Pamplona 1975.
9. **Baeza V, Oliete V.** Profilaxis de los puentes óseos del cartílago de crecimiento. Estudio experimental. *Rev Ortop Traum* 1980; 24 IB, 305-20.
10. **Langeskiöld A.** The possibilities of eliminating premature partial closure of an epiphyseal plate caused by trauma or disease. *Acta Orthop Scand* 1967; 38: 267-79.
11. **Langeskiöld A.** An operation for partial closure of an epiphyseal plate in children and its experimental basis. *J Bone Joint Surg* 1975; 57B: 325-30.
12. **Langeskiöld A, Videman T, Nevalainen T.** The fate of fat transplants in operations for partial closure of the growth plate. *J Bone Joint Surg* 1986; 68B: 234-8.
13. **Lemaire M.** L'utilisation en chirurgie des fibres de carbone. *Act Orthop Belg* 1987; 53: 338-41.
14. **Ferrández L, Guiral L, Curto JM.** Materiales carbonados en Ortopedia. *Rev Ortop Traum* 1989; 33 IB: 434-41.
15. **Minns RJ, Muckle DS, Donkin JE.** The repair of osteochondral defects in osteoarthritic rabbit knees by the use of carbon fibre. *Biomaterials* 1982; 3: 81-6.
16. **Jenkins DHR, Forster JW, McKibbin B, Ralis ZA.** Induction of tendon and ligament formation by carbon implants. *J Bone Joint Surg* 1977; 59B: 53.
17. **Osterman K.** Operative elimination of partial premature epiphyseal closure. Experimental study. *Acta Orthop Scand Supply* 1972; 147.
18. **Bright RW.** Operative correction of partial epiphyseal plate closure by osseous-bridge resection and silicone-rubber implants. *J Bone Joint Surg* 1974; 56A: 655-64.
19. **Ponseti V, Pedrini A, Pedrini V.** Histological and chemical analysis of human iliac crest cartilage. *Calcif Tissue Res* 1968; 2: 197-203.
20. **Vogt P, citado por Peterson HA.** Partial growth arrest and its treatment. *J Pediatr Orthop* 1984; 4: 246-58.
21. **Lemaire M.** Notre experience de l'utilisation des fibres de carbone en chirurgie. *J Traumat Sport* 1984; 1: 129.
22. **Benson J.** Elemental carbon as a Biomaterial. *J Biomed Mater Res* 1971; Symposium n.º 2 part I: 41-7.
23. **Betchol CO, citado por Benson J.** Elemental carbon as a Biomaterial. *J Biomed Mater Res* 1971; Symposium n.º 2 part I: 41-7.



24. **Johnson JHT, Southwick WO.** Growth following transepiphyseal bone grafts. *J Bone Joint Surg* 1960; 42A: 1381-95.
25. **Olin A, Creasman C, Shapiro F.** The physeal transplantation in the rabbit. *J Bone Joint Surg* 1984; 66A: 7-20.
26. **Sakakida K, Yamaslhita B.** An experimental study of the proliferation of epiphyseal cartilage cell alter partial resection of epiphyseal plate. *Arch Japan Chir* 1976; 45: 201-12.
27. **Carpio J.** Profilaxis de los puentes óseos epifiso-metafisarios mediante la interposición de injerto autólogo de periostio. Estudio experimental en conejos. Tesis Doctoral. Universidad de Sevilla. 1992.
28. **Harris WR, Martin R, Tili M.** Transplantation of epiphyseal plates. An experimental study. *J Bone Joint Surg* 1965; 47A: 897-914.
29. **Azcarate J.** Estudio experimental sobre el tratamiento de los puentes óseos epifiso-metafisarios mediante distracción fisaria. Tesis doctoral. Universidad de Navarra. Pamplona 1987.
30. **Peterson HA.** Partial growth plate arrest and its treatment. *J Pediatr Orthop* 1984; 4: 246-58.
31. **Vicker DW.** Premature incomplete fusion of the growth plate: Causes and treatment by resection in fifteen cases. *Aust Nz J Surg* 1980; 50: 393-401.
32. **Amis AA, Cambell JR, Kempson SA, Miller JH.** Comparison of the estructure of neotendons induced by implantation of carbon or polyester fibres. *J Bone Joint Surg* 1984; 66B: 131.
33. **Mendes DG, Angel D, Grishkan A, Boss J.** Histological response to carbon fibre. *J Bone Joint Surg* 1985; 67B: 645.
34. **Lemaire M.** Reinforcement of tendons and ligaments with carbon fibres. *Clin Orthop* 1985; 196: 169.
35. **Jenkins DHR, McKibbin B.** The role of flexible carbon fibre implants as tendon and ligament substitutes in clinical practice. *J Bone Joint Surg* 1980; 62B: 497.
36. **Guiral J, Ferrández L, Ludeña Paz J, Abad H, Curto J.** Reparación osteogénica a través de implantes de carbono en el conejo. Evaluación por gradiente histomorfométrico. *Patología* 1989; 22: 259-62.