

Sarcoma alveolar de partes blandas

Aportación de un caso

J. M.^a REMARTINEZ RIVARES, J. LÁZARO PEREZ* J. M.^a AZNAR AZNAREZ, J. M. LASIERRA SANROMAN
y F. SERAL IÑIGO

*Departamento de Cirugía. Cátedra de Traumatología y Cirugía Ortopédica. * Departamento de Anatomía Patológica.
Hospital Clínico Universitario «Lozano Blesa». Zaragoza.*

Resumen.—Se presenta el caso de un sarcoma alveolar de partes blandas de 5 años de evolución, localizado en el tercio proximal del muslo izquierdo, en una mujer de 32 años. Tras los estudios radiológicos y complementarios con TAC y RNM, se efectuaron primero una punción-biopsia y luego una biopsia preoperatoria que fueron informadas como negativas en cuanto a malignidad tumoral. El estudio histopatológico tras resección de la tumoración (5x7x6 cm.), reveló la existencia de una neoplasia de bajo grado de malignidad de aspecto alveolar, formada por células de amplio citoplasma vacuolado con inclusiones PAS+. El estudio inmunohistoquímico demostró débil positividad a la actina, desmina y proteína S-100. Tras la cirugía, la paciente fué tratada con quimioterapia sistémica y radioterapia local. No se ha detectado recidiva local tras un año de evolución postoperatoria. Con este motivo de este caso, se revisa el enfoque diagnóstico y terapéutico de los sarcomas de partes blandas.

ALVEOLAR SOFT TISSUE SARCOMA. A CASE-REPORT

Summary.—The case of an alveolar soft tissue sarcoma located at the proximal left thigh of a 32-year-old woman is reported. The tumor had been growing for 5 years. After radiological and complementary studies with CT-scan and MRI, the needle-aspiration biopsy first and then the peroperative biopsy were found to be negative regarding malignancy. The histopathologic analysis of the resected tissue (5x7x6 cm) revealed a low malignant neoplasia of alveolar pattern formed by cells with a wide vacuolated cytoplasm exhibiting PAS+ inclusions. Immunohistochemical studies showed slight positive stain against actin, desmin and S-100 protein. After wide tumor resection, the patient was treated with systemic chemotherapy and local radiation therapy. One year after surgery, no local recurrence has been detected. Based on this case-report, the diagnostic and therapeutic approach to soft tissue sarcomas is here reviewed.

INTRODUCCIÓN

Definido por primera vez por Christopherson y cols. (1) en 1952, el sarcoma alveolar de partes blandas (SAPB) constituye una entidad clínica y morfológicamente diferenciada dentro de los sarcomas de partes blandas. Anteriormente a esta fecha, se incluían dentro de tumores como el Angioendotelioma, Paranganglioma, Mioblastoma maligno o incluso Liposarcoma. Aunque ya han sido descritos en la literatura un buen número de casos, su histogénesis

permanece desconocida. Autores como Smetana y Scott (2) lo consideran como una variante inusual del Paranganglioma.

En este trabajo aportamos un nuevo caso de sarcoma alveolar, ya que dentro de los sarcomas de partes blandas es un tumor poco frecuente. Además, exponemos nuestros criterios en cuanto al diagnóstico, tipificación tumoral, tratamiento y pronóstico, así como una revisión de su histogénesis con pruebas de microscopía óptica, electrónica e histoquímica.

Correspondencia:

Dr. D. J. M.^a REMARTINEZ RIVARES
Menéndez Pidal, 3 - 13.º Derecha
50009 Zaragoza

CASO CLÍNICO

Mujer de 32 años de edad, que desde hace cinco años, con ocasión de su primer embarazo, empezó a notarse una

pequeña tumoración en la cara anterointerna del muslo derecho, entre su tercio medio y superior. La paciente nos es remitida desde otro hospital para su diagnóstico y tratamiento.

Clínicamente presentaba una tumoración de unos 7x5 cm. cuyo diámetro mayor era paralelo a la diáfisis del muslo. La tumoración era dura, indolora y totalmente deslindada del hueso y la piel. No se observaba circulación colateral ni existía aumento de calor local, ni cambio de coloración. Tampoco presentaba alteraciones en las exploraciones neurológica y vascular distales del miembro afecto. La movilidad de la cadera y rodilla derechas eran normales. Como pruebas diagnósticas se efectuaron, con este orden: radiografías simples en proyecciones AP y L. tomografías simple en proyección AP, arteriografía (Fig. 1), gammagrafía ósea de barrido con Tc^{99} , TAC y RNM (Fig. 2). Con estas pruebas se delimitó perfectamente la tumoración, pero no se pudo llegar a un diagnóstico con certeza, sobre todo en cuanto a su benignidad o malignidad. Por ello se practicó una punción biopsia, cuyo estudio no reveló signos de malignidad. Se decidió realizar una biopsia a cielo abierto, y para prevenir una posible hemorragia en el campo quirúrgico, se embolizó selectivamente la nutrición arterial del tumor. A los tres días, se intervino quirúrgicamente practicando una biopsia peroperatoria, que tampoco dio signos de malignidad, extirpándose la tumoración en su totalidad. Dicha tumora-

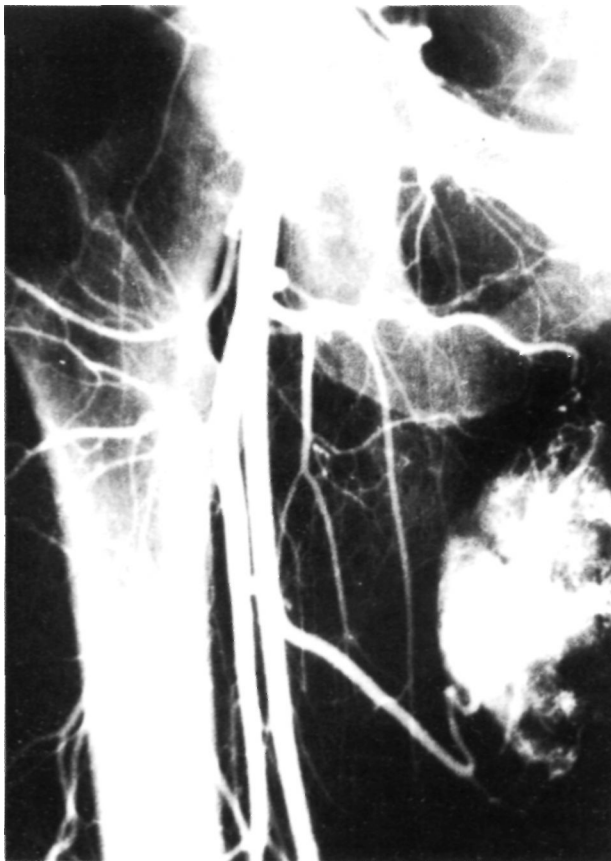

Figura 1. Arteriografía del tumor, donde se aprecia la riqueza de vasos que lo nutren.

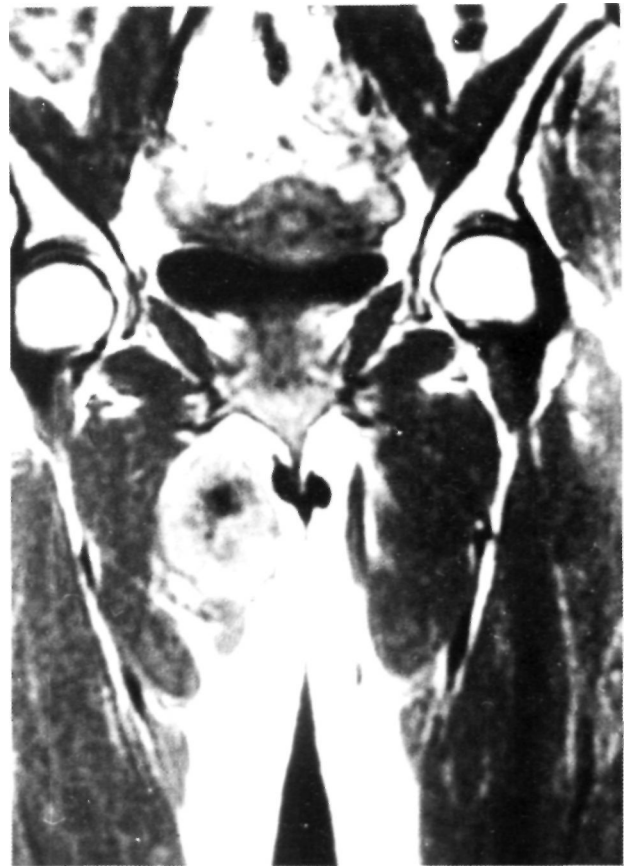

Figura 2. RNM de la pelvis y muslos. En la imagen T₁ se delimita perfectamente la tumoración a nivel del tercio superior del muslo derecho.

ción, estaba totalmente encapsulada y no infiltraba macroscópicamente los tejidos vecinos, extrayéndose con un margen quirúrgico «amplio», y no resecando el compartimento muscular.

El estudio histopatológico demostró la existencia de un tumor de 7x6x5 cm. recubierto por una pared fibrosa que incluía fascículos de músculo esquelético. A la sección mostraba una superficie de corte abigarrado, con áreas centrales de aspecto cicatricial blanquecino, estrelladas, y zonas periféricas con un dibujo lobulillar de color amarillento y consistencia firme.

Desde el punto de vista macroscópico se observaba una neoplasia de bajo grado de malignidad, constituida por formaciones alveolares de finos tabiques conectivos que contenían células de amplios citoplasmas glandulares o vacuolados, con inclusiones PAS positivo. Los núcleos mostraban morfología ovoidea, monomorfismo y presencia de nucléolos hiperplásicos (Fig. 3).

Ultraestructuralmente, los citoplasmas contenían agrupaciones mitocondriales, frecuentemente separadas por cisternas de retículo endoplasmático rugoso, siendo relativamente frecuentes las gotas lipídicas. Las formas mitóticas eran escasas. Algunas de estas células contenían inclusiones cristalinas con diversas configuraciones geométricas.

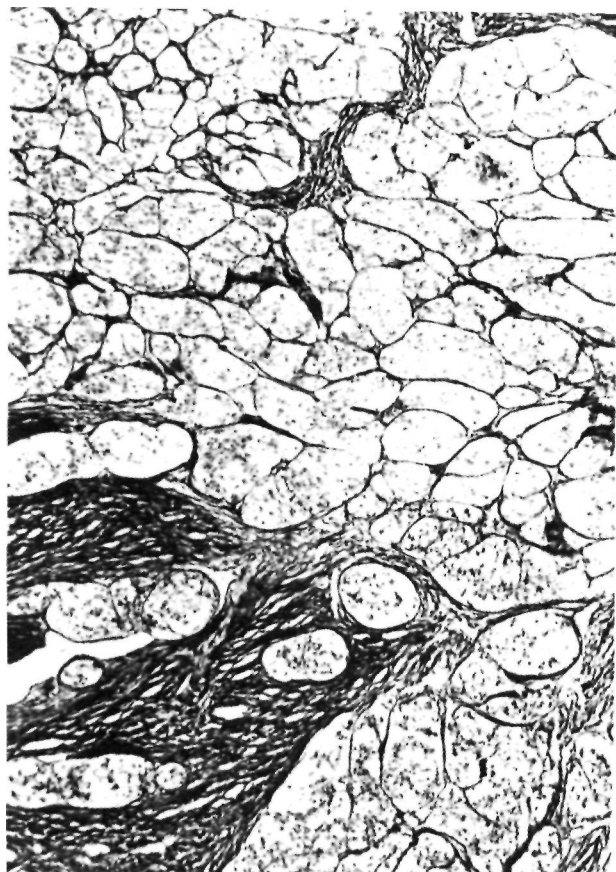

Figura 3. Tinción de Reticulina. Dibujo de los nidos tumorales y canales vasculares entramados con fibras de reticulina (20 X).

En las pruebas de inmunohistoquímica encontramos células con débil positividad a la Actina, la Desmina y la Proteína S-100 (Fig. 4).

Al tratamiento quirúrgico se asoció el tratamiento quimioterápico intravenoso con 2.250 mgrs. de Ifosfamida, 155m g de DTIC y 9,3 mg de Adriamicina, durante tres días consecutivos. Acabado este tratamiento se le administró radioterapia sobre la zona de extirpación en una sola dosis de 45 GY y 15 GY sobre la cicatriz.

La evaluación hasta el momento actual (un año tras la extirpación quirúrgica) es totalmente satisfactoria, tanto desde el punto de vista general como local.

DISCUSIÓN

La aparición en la clínica de este tipo de tumores tiene una incidencia de un 0,5% de todos los sarcomas de partes blandas (1), aunque para algunos autores oscila entre un 0,04% (3), y un 3% (4).

Hasta 1983 fueron estudiados por la AFIP (Armed Forces Institute of Pathology) un total de 143 de estos tumores. Todos estos casos parecen caracterizarse por algunas constantes clínicas como: aparecer entre una

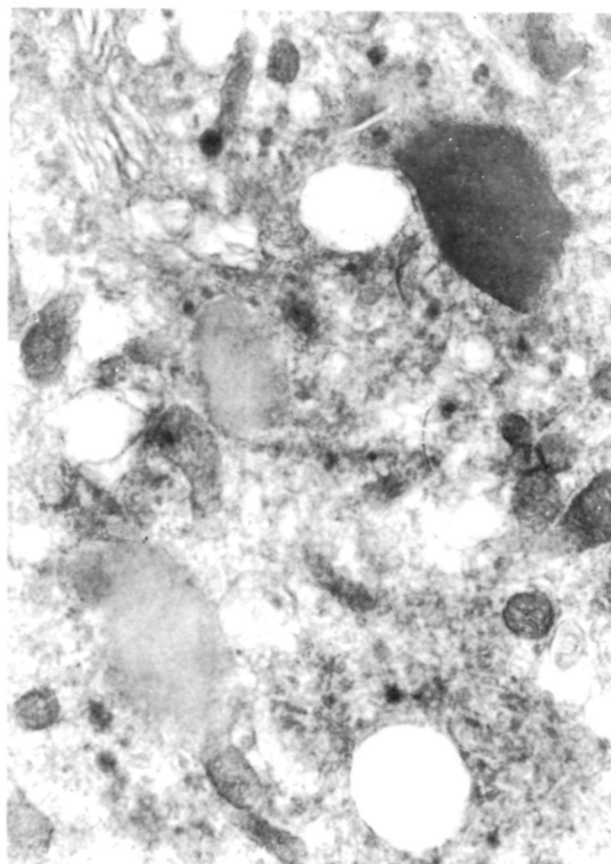


Figura 4. Microscopía electrónica: Citoplasma de célula tumoral con presencia de una estructura cristalina y dos vesículas conteniendo substancia finamente granular amorfa (probablemente precursora de los cristales) (15000 X).

edad de 15-35 años, localizarse preferentemente en miembros inferiores y en la parte derecha, y sin preferencia por sexos.

Es un tumor de desarrollo muy lento e indoloro, no alterando normalmente la función del miembro donde asienta. Esta relativa falta de síntomas, hace imposible el diagnóstico precoz, no siendo infrecuente hacerlo con la aparición de una metástasis, que es más frecuente en pulmón y cerebro. La hipervascularización de este tumor puede producir una hemorragia masiva, en el momento de su extirpación quirúrgica. Raramente está afectada la cortical ósea vecina.

Macroscópicamente suele tratarse de un tumor bien delimitado, blando y friable, dando a la sección, un color amarillo oscuro, con zonas hemorrágicas. Es frecuente la abundancia de gruesos y tortuosos vasos intratumorales.

Desde el punto de vista Microscópico, es característica la división del tumor por densas trabéculas fibrosas en compartimentos de tamaño irregular. Dichos

compartimentos se dividen a su vez en grupos de células tumorales, cuyo límite de separación se hace por finos tabiques vasculares cuya pared está revestida de una capa de células planas endoteliales. En la mayoría de los casos agregados celulares muestran una degeneración central y pérdida de cohesión, lo que los hace aparecer como formaciones pseudoalveolares. Dicho patrón es, sin embargo, mucho más regular que el que presenta el rabdomiosarcoma alveolar, con el cual se confunde (5).

La células individuales son grandes, redondeadas y más o menos poligonales, poseen uno o más núcleos vesiculares irregulares y pleomórficos con nucléolos pequeños y abundante granulado eosinófilo. Las formas mitóticas son escasas. Hay abundantes conexiones arteriovenosas en los márgenes tumorales, como ocurre con el Angiopericitoma y el Paranganglioma. Las tinciones especiales son de particular interés y a menudo, esenciales para el diagnóstico. La tinción PAS es la más importante para el diagnóstico, y demuestra cantidades variadas de glucógeno intracelular. La preparación para teñir fibras de reticulina nos muestra la forma característica en nido o patrón organoide y perfila claramente los canales sinusoidales vasculares, que separan los grupos de células tumorales.

Bajo el microscopio electrónico aparecen las células poligonales con abundante citoplasma relleno de mitocondrias, un retículo endoplásmico liso y un prominente aparato de Golgi (5). Se encuentran, así mismo, gotitas lipídicas y cristales. Estas inclusiones son lo más característico de los sarcomas alveolares de partes blandas, estando presentes en el 80% de estos tumores, siendo el 20% restante, estructura PAS +, posiblemente precursora de estos cristales (6).

La evaluación clínica del paciente debe de comenzar con una historia y una exploración física. Una vez tomada en consideración la sospecha clínica de una tumoración sarcomatosa de partes blandas, deberá seguirse un orden para definir la naturaleza, localización y extensión de la enfermedad tumoral. Esta información influirá en la dirección terapéutica que está orientada a la erradicación completa de la neoplasia conservando la máxima función.

Por ello, como pruebas complementarias se efectuará una radiografía simple en dos proyecciones, así como una de tórax. La primera, para ver si hay participación ósea del tumor y la segunda, como principio para descartar posibles metástasis, dado el carácter eminentemente vascular de estos tumores. La TAC ofrece una definición precisa del sarcoma, así como de las posibles metástasis pulmonares. Los tumores de tejidos blandos muestran densidades comprendidas

entre los 20-100 unidades Hounfield, mientras que las partes blandas normales tienen unidades negativas de entre -60 y -100 (7). También, la arteriografía nos dará datos importantes en cuanto a la posible invasión de los vasos o incluso para la embolización selectiva preoperatoria (para hacer más fácil la exéresis) o para la administración selectiva de quimioterápicos. La RNM no sólo definirá la extensión del tumor, sino su intra o extracompartimentalidad, así como la relación de los vasos y nervios vecinos a la tumoración. Por último, la exploración isotópica de los tumores vasculares con Tc^{99} delimitará si hay invasión ósea.

Creemos con Kennet y cols. (7), que es necesaria una aproximación del diagnóstico para su tratamiento correcto de una forma multidisciplinaria y antes de hacerse cualquier otra prueba que suponga agresión al paciente, por lo tanto antes de la biopsia, bien por punción o abierta. Sin embargo, esto, que sería lo ideal, desgraciadamente no siempre es posible (como en nuestro caso). En la biopsia por punción, aunque suponga una mínima agresión al paciente, la cantidad de material extraído puede ser tan pequeño que no pueda hacerse definir al patólogo de una manera cierta. Sin embargo, autores como Shabb y cols. (8) afirman su eficacia tras diagnosticar un sarcoma alveolar de partes blandas en cuatro pacientes. Creemos, que la biopsia por punción es una técnica que dará inmejorables resultados cuando la experiencia sea más amplia en este tipo de tumores. En cuanto a la biopsia abierta, creemos con Mankin y cols. (9) y Kennet y cols. (7), que debe de realizarse pensando en la extirpación total de la neoplasia y hacerla el mismo cirujano que aplique el tratamiento definitivo. La biopsia peroperatoria por congelación puede ser, en una tumoración de bajo grado de malignidad, artefactada por el mismo método de preparación.

En cuanto al tratamiento somos partidarios, en principio, de seguir la clasificación de Enneking y cols. (10), para el estadiage quirúrgico de los tumores musculoesqueléticos. En dicha clasificación, el grado histológico es un factor pronóstico negativo, así como su localización intra o extracompartimental. Los criterios de selección para el tratamiento de los sarcomas de partes blandas, de Gustafson y Ryndholm (11), demuestran que en los tumores grandes y de alto grado de malignidad debe de practicarse la amputación, así como en aquellos, que por su situación anatómica (inguinales, poplíteos, etc.) así lo indiquen. Pero los trabajos de Saddegh y cols. (12) en un estudio sobre 137 pacientes afectos de sarcomas de partes blandas, demuestran estadísticamente, que la compartimentalidad no tiene significación pronóstica, pero sí el

tamaño, de tal manera, que a mayor tamaño y grado, el pronóstico, en cuanto a la aparición de metástasis o recidivas locales, es mayor, no encontrando otros parámetros estadísticamente significativos. A pesar de ello, y siguiendo la «por ahora» aceptada clasificación de Enneking y cols. (10), nuestro caso sería del tipo IA, ya que es un G1T1 (intracompartimental), de bajo grado de malignidad, y aunque al hacer una resección marginal, sabemos que corremos el riesgo de dejar alguna célula maligna localmente agresiva (13), también es verdad que el tratamiento se ha completado con radioterapia y quimioterapia.

La radioterapia a altas dosis (6.000 a 7.000 cGy) administrada postoperatoriamente en el lecho de resección del tumor, apoyada por autores como Lindberg y cols. (14) en 1975 y Suit y cols. (15) en 1978, ha sido respaldada últimamente como terapéutica por Kenneth y cols. (7).

La quimioterapia es otro tratamiento coadyuvante que está actualmente en expansión. Parece ser, que la Adriamicina y el Cisplatinun pueden anular las células tumorales de potencial maligno que hayan quedado cerca del tumor resecaado, y también actuar sobre las metástasis a distancia que, en este tipo de tumores, se produce, como se sabe, por vía vascular.

En cuanto al pronóstico, coincidimos con Kenneth y cols. (7) en que los sarcomas de partes blandas no son por lo común tumores malignos en su evolución, si el diagnóstico es precoz. De ello se deriva que en estas condiciones, más de un 80% de los casos tengan oportunidad de sobrevivir, y sobre todo, si son tumores de bajo grado de malignidad y tamaño pequeño, no parece necesario, en principio, la amputación. En estos casos, el objetivo del cirujano es la prolongación de la vida del paciente, la erradicación del mal local y el minimizar los déficits funcionales.

A pesar de haber pasado cuarenta años desde que el SAPB se separó con características propias, existe, todavía, una gran controversia en cuanto a su

histogénesis. De esta manera, Enzinger (5), si bien acepta la aparición de terminaciones nerviosas, lo distingue bien del paraganglioma, ya que éste no contiene tanto glucógeno ni tanta sustancia diastasa PAS+. Por ello dice que es más posible que sea de origen neuroectodérmico o de la cresta neural, ya que no hay estilaciones cruzadas ni miofilamentos estructurales.

Según Matías-Guiu y De las Heras (16), el rabdomiosarcoma alveolar puede presentar aspectos histológicos, que en algunos casos se pueden confundir con el SAPB, pero aquél, raramente muestra patrón alveolar en las preparaciones para microscopía óptica.

Se ha afirmado también, la similitud de los gránulos citoplasmáticos del SAPB con las características de la renina teñida, considerándose como una especie de angioreninoma, pero la clínica de éste, no coincide en absoluto con la del SAPB. Sin embargo, Bellon y cols. (17) apoyan esta idea, ya que dichas células no son secretoras, o si lo son, su secreción es una variante de la renina que no actúa sobre el sistema de la angiotensina. Heller y cols. (18) no pueden distinguir, tras sus trabajos de histogénesis, entre el origen muscular o neuroendocrino. Mukai y cols. (19), por otra parte, asegura que la sustancia amorfa que rodea a los cristales, no es precursora, sino simple artefacto de tinción. Carstens (20) ha encontrado cristales similares a los presentados en el SAPB en los músculos fusiformes, aunque con ello no confirma su origen muscular ni deshecha la especificidad de dichos cristales en este tumor. Mientras Matsuno y cols. (21), con un estudio histoquímico de 12 casos de SAPB, apoya decididamente el origen muscular, Miettinen y cols. (22), tras el estudio de 7 casos, no pueden definir su origen muscular.

Nosotros pensamos, que las estructuras cristalinas encontradas sugerirán un origen muscular, por lo que el SAPB representaría un tipo muy especial de rabdomiosarcoma.

Bibliografía

1. **Christophersson WM, Foote FW, Stewart FW.** Alveolar soft part sarcoma. Structural characteristic tumors of uncertain histogenesis. *Cancer* 1952; 5: 100-19.
2. **Smetana HF, Scott WF.** Soft tissue tumors of peculiar character and uncertain origin (Malignant tumors of nonchromaffin paraganglia *Milit Surg* 1951; 109: 330-7.
3. **Ekfors TO, Kalimo H, Rantakokko, et al.** Alveolar soft part sarcoma. A report of two cases with some histochemical and ultra structural observations. *Cancer* 1979; 43 : 16-22.
4. **Gordon MS, Hajdu SI, Bains MS, Burt ME.** Soft tissue sarcomas of the chest wall. Results of surgical resection. *J Thorac Cardiovas Surg* 1991; 101: 8430-54.
5. **Enzinger J.** Malignant tumors of uncertain histogenesis. En *Soft tissue tumors*. Mosby Company Ed. St. Luis, Washington DC, Toronto, London 1988: 929-65.

6. **Shpkey FH, Liebermann PH, Foote FW, et al.** Ultrastructure of alveolar soft part sarcoma. *Cancer* 1964; 17: 821-28.
7. **Kenneth AJ, Scott GM.** Resection and reconstruction for Soft-Tissue Sarcomas of the extremity. *Orthop Clin North Am* 1991; 22: 161-76.
8. **Shabb N, Sneige N, Fanning CV, Dekmezian R.** Fine-needle aspiration cytology of alveolar soft-part sarcoma. *Diagn Cytopathol* 1991; 7: 293-8.
9. **Man kin HJ, Lange TA, Spanier SS.** The hazards of biopsy in patients with malignant primary bone and soft-tissue tumors. *J Bone Joint Surg* 1982; 64A: 1121-27.
10. **Enneking WF, Spanier SS, Cooman MA.** A system for the surgical staging of musculoskeletal sarcoma. *Clin Orthop* 1980; 153: 106-20.
11. **Gustafson P, Kydholm A.** Selection bias in treatment of soft-tissue sarcoma. *J Bone Joint Surg* 1992; 74B: 501-3.
12. **Saddegb MK, Lindholm J, Lundberg A, et al.** Staging of soft-tissue sarcomas. *J Bone Joint Surg* 1992; 74B: 495-500.
13. **Kerns LL, Simo MA.** Teoría quirúrgica, estudios, definiciones y tratamiento de los sarcomas musculoesqueléticos. *Clin Quir North Am* (Ed. Española) 1983; 3: 665-90.
14. **Lindberg RO, Martin RG, Romsdhal MM, et al.** Conservative surgery and postoperative radiotherapy in 300 adults with soft-tissue sarcomas. *Cancer* 1981; 47: 2391-97.
15. **Suit HD, Mankin H J, Wood WC, et al.** Preoperative, intraoperative, and postoperative radiation in the treatment of primary soft tissue sarcoma. *Cancer* 1985; 55: 2659-66.
16. **Matias-Guiu X, De las Heras P.** Sarcoma alveolar de partes blandas. Características citológicas de un caso. *Citología* 1986; 8: 215-21.
17. **Bellón Caneiro JM, Cortés Martínez JA, Cuevas Santos J, Llaudes Orozco RB.** Sarcoma alveolar de partes blandas. *Cir Esp* 1987; 42: 595-8.
18. **Heller DS, Frydman CP, Gordon RE, et al.** An unusual organoid tumor. Alveolar soft part sarcoma or paraganglioma? *Cancer* 1991; 67: 1894-9.
19. **Mukai M, Torikata C, Iri H.** Alveolar soft part sarcoma: an electron microscopic study especially of un crystallized granules using a tannic acid-containing fixative. *Ultrastruct Pathol* 1990; 14: 41-50.
20. **Carstens HB.** Membrane-bound cytoplasmic crystal, similar to those in alveolar soft part sarcoma, in a human muscle spindle. *Ultrastruct Pathol* 1990; 14: 423-8.
21. **Matsuno I, Mukai K, Itabasi M, Yamauchi I, et al.** Alveolar soft part sarcoma. A clinicopathologic and immunohistochemical study of 12 cases. *Ac Pathol Jpn* 1990; 40: 199-205.
22. **Miettinen M, Eklfors T.** Alveolar soft part sarcoma. Immunohistochemical evidence for muscle cell differentiation. *Am J Pathol* 1990; 93: 32-8.