

Artroplastia total de cadera no cementada

Resultados a corto plazo con los componentes femorales de los modelos poro-palcar y PCA

R. CRESPO ROMERO y A. LOPEZ ALONSO

Cátedra de Cirugía Ortopédica y Traumatología. Facultad de Medicina de la Universidad de Alcalá de Henares. Hospital Universitario «Príncipe de Asturias». Alcalá de Henares. Madrid.

Resumen.—Se presentan los resultados clínicos y radiológicos, a corto plazo, referentes al componente femoral de una serie de 62 artroplastias totales de cadera no cementadas. Treinta y tres correspondían al modelo PORO-PALCAR y 29 al modelo PCA. La edad media de los pacientes fue de 62 años (ds = 9,6). El tiempo medio de seguimiento postoperatorio ha sido 2 años (1,5-3). En la valoración clínica se ha utilizado el Test de Harris. La puntuación final total alcanzó 88,7 puntos (ds = 6,9) para el modelo PCA y 83,5 puntos (ds = 13,2) para el PORO-PALCAR. Los resultados clínicos fueron excelentes (80 a 100 puntos) en el 93% de los implantes PCA y en el 67% PORO-PALCAR ($p < 0,01$), con una remisión completa del dolor en más del 90% de los casos para ambos modelos. La mejoría funcional fue significativamente mayor para el modelo PCA. En cuanto a los resultados radiológicos, el modelo PORO-PALCAR presentó un hundimiento medio de 1,73 mm ($p < 0,05$). El 80% de los vástagos PCA y el 48% de los PORO-PALCAR no presentaban líneas radiolucientes en las zonas porosas ($p < 0,01$). En las zonas inferiores, en más del 75% de los modelos PORO-PALCAR aparecieron líneas de hasta 2 mm de espesor y en el 21,2% líneas mayores de 2 mm en el vértice del vástago. Dos vástagos del modelo PORO-PALCAR presentaron signos de aflojamiento aseptico. Por lo tanto, el componente femoral del modelo PCA presentó una mejor fijación y osteointegración que el modelo PORO-PALCAR.

UNCEMENTED TOTAL HIP ARTHROPLASTY. SHORT-TERM RESULTS WITH THE FEMORAL COMPONENT OF PORO-PALCAR AND PCA MODELS

Summary.—The clinical and roentgenographic short-term results regarding femoral component of 62 non cemented total hip arthroplasties were evaluated. In 33 cases PORO-PALCAR model were implanted and in 29 cases PCA model were implanted. The average age of patients was 62 years (sd = 9,6). The average follow-up was 2 years, ranging from 1,5 to 3 years. Clinical assesment was performed using the Harris' score. The total end score reached 88,7 points (sd = 6,9) for the PCA model and 83,5 points (sd = 13,2) for the PORO-PALCAR model. Excellent clinical results (80 to 100 points) were found in 93% of the patients with PCA model and in 67% of those with the PORO-PALCAR model ($p < 0,01$). Pain was removed in more than 90% of the cases independently of the femoral model implanted. As for radiologic results, PORO-PALCAR model presented an average vertical subsidence of 1,73 mm ($p < 0,05$). Radiolucent lines were not detected in 80% of PCA models and in 48% of PORO-PALCAR models around porous-surfaced ($p < 0,01$). In more of 75% of PORO-PALCAR models were observed radiolucent lines untill 2 mm of density in lower zones, and in 21% of cases radiolucent lines was greater than 2 mm around of stem apex. Two cases of PORO-PALCAR stem presented sings of aseptic loosening. Fixation and osteointegration seems to be better for the femoral component of PCA model than for the PORO-PALCAR stem.

Correspondencia:

Dr. D. RICARDO CRESPO ROMERO
C/ Almería, n.º 3 - 5.º A.
28804 Alcalá de Henares (Madrid)

INTRODUCCIÓN

El intento por sustituir el cemento como método de fijación de los implantes en la artroplastia total

de cadera, conduce al desarrollo de la fijación «biológica» por crecimiento y osteointegración del tejido óseo en las superficies porosas de los implantes (1, 2). Dos importantes requisitos deben cumplirse para lograr este crecimiento: el contacto íntimo entre el hueso y el material poroso y la estabilidad primaria o inicial, ya en el campo operatorio. Este contacto íntimo y la perfecta adaptación del implante femoral a la cavidad medular proporcionan una adecuada transmisión de las cargas y, por tanto, un estímulo adecuado para el crecimiento del tejido óseo y, en definitiva, la fijación del implante. Surge así, el concepto de anclaje «anatómico» del componente femoral (3).

Nuestro objetivo es evaluar los resultados a corto plazo de los componentes femorales de dos modelos de superficie porosa y que son anclados mediante fijación biológica: PORO-PALCAR y PCA.

MATERIAL Y MÉTODOS

En el presente trabajo han sido estudiados exclusivamente los componentes femorales de 62 artroplastias totales de cadera no cementadas colocadas en el Hospital Universitario Príncipe de Asturias de Alcalá de Henares sobre un total de 56 pacientes, 6 de los cuales presentaban artroplastia bilateral (10,7%). Treinta y tres implantes correspondían al modelo PORO-PALCAR y 29 al modelo PCA. Treinta y un pacientes eran mujeres (55,4%) y 25 varones (44,6%). La edad media en el momento de la intervención fue de 62 años (ds = 9,6) (máxima 86, mínima 31). El tiempo medio de seguimiento postoperatorio fue de dos años (ds = 0,6), con un mínimo de un año y medio y máximo de tres.

De las 62 artroplastias, 60 correspondían a artroplastias primarias (96,8%) y 2 fueron reemplazo (3,2%). Treinta y dos casos correspondieron al lado izquierdo (51,6%) y 30 al derecho (48,4%).

El diagnóstico preoperatorio fue coxartrosis primaria en 38 pacientes (67,8%), necrosis avascular en 8 (f4,3%), coxartrosis secundaria a displasia en 3 (5,4%), pseudoartrosis en 2 (3,6%), enfermedad de Forestier en 2, aflojamiento aséptico en 2 y Pelvis de Otto en un paciente (1,8%). Se utilizó la vía de abordaje de Watson-Jones en 41 casos (66,1%), la vía lateral de Hardingue en 14 (25,8%) y la vía posterior en 5 (8,1%). Se consiguió la estabilidad primaria del vástago en 60 casos (96,8%). Fue necesario la colocación de injertos de corticoesponjosa en 3 casos (4,8%).

El vástago del modelo PORO-PALCAR está fabricado en aleación de titanio (Ti A16 V4), es recto y el ángulo de inclinación del cuello es de 135°. Tiene un refuerzo en forma de collar en su parte superior. Presenta un recubrimiento poroso en su tercio superior de *poropros* (marca reg. de I.Q.L. Valencia), con un diámetro de los poros de 50 a 400 micras. El componente femoral del modelo PCA

Porous Coated Anatomic; Howmedica Inc, Rutherford, New Jersey, USA) está fabricado en una aleación de cromo-cobalto denominada *vitallium* (marca reg. de Howmedica Inc.). No posee collar. El tercio superior del vástago está cubierto por una doble capa porosa fabricada también en aleación de *vitallium*. El tamaño medio de los poros es de 425 micras. El vástago presenta una incurvación en el plano anteroposterior y el diseño es anatómico; existiendo un modelo para el lado derecho y otro para el izquierdo. El ángulo del cuello es de 135°.

El protocolo de estudio ha incluido una valoración clínica y radiológica, comparándose los resultados para ambos modelos. La valoración clínica se realizó con el test de Harris (4), comparando los resultados de la valoración preoperatoria con los de la última revisión efectuada al paciente. La puntuación en cada uno de los parámetros fué agrupada en las categorías que se muestran en la tabla I. La valoración radiológica está basada en el modelo de revisión y nomenclatura propuesto por la Comisión de Documentación de la SICOT y por la Academia Americana de Cirujanos Ortopédicos (4). Se estudió el hundimiento del vástago, así como la aparición de radiolucencias, según las zonas delimitadas por Gruen (4), en la radiografía anteroposterior (Fig. 1A) y en la lateral (Fig. 1B). Para facilitar el cálculo estadístico y la presentación de los resultados, las radiolucencias fueron incluidas en alguno de los siguientes grupos: 1: ninguna, 2: líneas menores o iguales a 2 mm. de espesor y 3: líneas mayores de 2 mm de espesor.

Basándonos en los resultados anteriores, se establecieron los siguientes criterios radiológicos de fijación del vástago: Excelente: vástago en contacto con la cortical medial y lateral. Ausencia de radiolucencias en las zonas porosas; líneas radiolucientes menores o iguales a 1 mm en tres zonas inferiores. No hundimiento femoral. Buena: Vástago a menos de 1 mm de la cortical medial y lateral. Radiolucencias menores de 1 mm en las zonas porosas o de hasta 2 mm en alguna zona inferior. Hundimiento femoral no significativo (menos de 3 mm). Regular: Vástago a menos de 2 mm de la cortical medial y lateral. Presencia de radiolucencias en las zonas porosas de has-

TABLA I

CATEGORÍAS EN LAS CUALES SE ENGLOBALAN CADA UNO DE LOS PARÁMETROS QUE SE EVALÚAN EN EL TEST DE HARRIS Y RANGO DE PUNTUACIÓN QUE CORRESPONDE A CADA UNO

	<i>Excelente</i>	<i>Bueno</i>	<i>Regular</i>	<i>Malo</i>
Dolor (*)	40-44	30-39	20-29	<20
Función	40-47	30-39	20-29	<20
Deformidades	3-4	2-<3	1-<2	<1
Movilidad	4-5	3-<4	2-<3	<2
Total	80-100	70-79	60-69	<60

(*) Excelente: No dolor. Bueno: Dolor leve. Regular: Dolor moderado. Malo: Dolor importante.

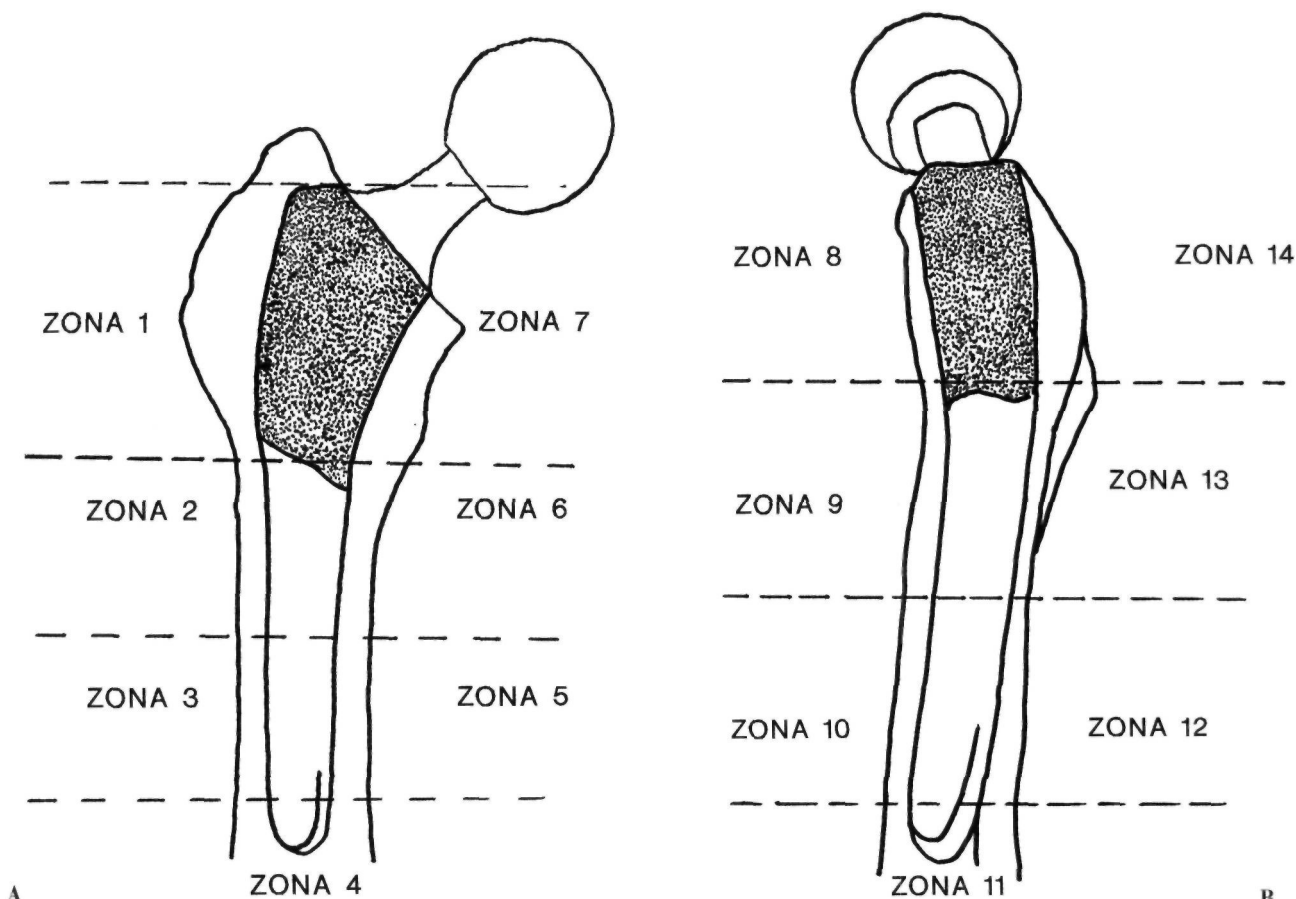


Figura 1. Zonas delimitadas por Gruen para el estudio de la aparición de radiolucencias en la radiografía anteroposterior (A) y en la radiografía lateral (B).

ta 2 mm o líneas de hasta 3 mm en zonas inferiores. Huidamiento femoral moderado (hasta 4 mm). Mala: Vástago a 3 mm o más de la cortical. Radiolucencias mayores de 2 mm en las zonas porosas y mayores de 3 mm en las zonas inferiores. Evidencia de signos de aflojamiento. Huidamiento femoral significativo (mayor de 5 mm).

Las mediciones se realizaron con regla calibrada en décimas de milímetro. El error, por lo tanto es de $\pm 0,01$ mm. Los resultados fueron analizados con la base de datos estadísticos Sigma Plus para estudios biomédicos.

RESULTADOS

Entre las complicaciones intraoperatorias se presentaron 5 casos de fractura del trocánter (8,1%), 3 casos de perforación de la diáfisis al fresar la cavidad medular (4,8%) y 2 casos de fractura del calcar femoral (3,2%). Estos últimos dificultaron la correcta estabilidad primaria del vástago. Todos los casos de fractura, tanto del trocánter como del calcar, fueron reducidos con cerclajes de alambre durante el mismo acto operatorio. Las complicaciones postope-

ratorias locales fueron: infección superficial de la herida en 3 pacientes (4,8%), luxación total en 2 (3,2%), y en un caso lesión nerviosa (neuroapraxia del nervio ciático-poplíteo externo). Las complicaciones postoperatorias generales fueron: fiebre sin signos de infección asociada en 6 pacientes (9,7%), trombosis venosa periférica en 6 pacientes; un paciente sufrió infección urinaria, otro embolismo pulmonar y hubo un caso de hemorragia digestiva alta (1,6%).

En cuanto a los resultados clínicos, al comparar las puntuaciones obtenidas en el preoperatorio con las de la última revisión obtuvimos una mejoría muy significativa de todos los parámetros clínicos ($p < 0,001$) (tabla II). No presentaban dolor en el momento de la revisión el 93,1% de los pacientes con implantes PCA (27 casos) y el 90,9% de los pacientes con implantes PORO-PALCAR (30 casos). El dolor fue leve en el 6,9% de los pacientes con PCA (2 casos) y en el 3,1% de los pacientes con PORO-PALCAR (1 caso). El dolor fue moderado en el 6,1% de los pacientes con PORO-PALCAR (2 casos), y en

TABLA II

COMPARACIÓN DE LAS PUNTUACIONES OBTENIDAS EN CONJUNTO EN EL TEST DE HARRIS ENTRE EL ESTUDIO PREOPERATORIO Y LA ÚLTIMA REVISIÓN CLÍNICA

	<i>Preoperatorio</i> (ds)	<i>Revisión</i> (ds)	<i>Diferencia</i> (t)	<i>Nivel de significación</i>
Dolor	9,3 (7,4)	41,3 (5,1)	31,9	p < 0,001
Función	20,3 (7,1)	36,5 (6,5)	16,2	p < 0,001
Deformidades	1,9 (0,9)	3,7 (0,5)	1,8	p < 0,001
Movilidad	2,4 (0,9)	4,4 (0,7)	1,9	p < 0,001
Total	34,1 (11,8)	85,9 (11)	51,8	p < 0,001

ningún caso con PCA. Ninguno de los pacientes presentó dolor importante. No hubo diferencias estadísticamente significativas entre ambos vástagos, con respecto a este parámetro.

La recuperación funcional fue excelente en 41,3% de PCA (12 casos) y en 33,3% de PORO-PALCAR (11 casos) (p no significativa), buena en 55,2% de PCA (16 casos) y 33,3% de PORO-PALCAR (11 casos) (p < 0,01), regular en el 3,5% de PCA (1 caso) y 30,3% de PORO-PALCAR (10 casos) (p < 0,01) y mala en tan sólo el 3,1% de PORO-PALCAR (1 caso).

La corrección de las deformidades fue excelente en el 86,2% de PCA (25 casos) y 75,7% de PORO-PALCAR (25 casos); buena en 13,8% PCA (4 casos) y 15,2% PORO-PALCAR (5 casos). Fue regular en tan sólo 9,1% PORO-PALCAR (3 casos). Estas diferencias no fueron significativas.

La recuperación de la movilidad fue completa en el 48,3% PCA (14 casos) y 48,5% PORO-PALCAR

(16 casos). El 51,7% de PCA (15 casos) y el 39,4% PORO-PALCAR (13 casos) tenían una movilidad global entre 160° y 209°. El 12,1% de los modelos PORO-PALCAR (4 casos) presentaban una movilidad inferior a 159°. De estos 4 casos, 2 presentaban signos de aflojamiento aséptico. En este parámetro no hubo diferencias significativas.

La puntuación total en el preoperatorio fue de 34,2 (ds = 6,3) para el modelo PCA y de 34 (ds = 15,1) en el modelo PORO-PALCAR. En el postoperatorio fue de 88,7 (ds = 6,9) para el modelo PCA y 83,5 (ds = 13,2) para el modelo PORO-PALCAR. Los resultados clínicos totales fueron excelentes en el 93,1% PCA (27 casos) y 66,7% PORO-PALCAR (22 casos) (p < 0,01), buenos en 3,5% PCA (1 caso) y 24,3% PORO-PALCAR (8 casos) (p < 0,001), regulares en 3,5% PCA (1 caso) y 3% PORO-PALCAR (1 caso). Fueron malos en 6,1% PORO-PALCAR (2 casos), que corresponde a los casos de aflojamiento del vástago (tabla III).

TABLA III

RESULTADOS DEL TEST DE HARRIS CORRESPONDIENTES A LA ÚLTIMA REVISIÓN CLÍNICA POSTOPERATORIA

	<i>Puntuación (ds) total</i>		<i>% Excelente</i>		<i>% Bueno</i>		<i>% Regular</i>		<i>% Malo</i>	
	<i>P-P(*)</i>	<i>PCA</i>	<i>P-P(*)</i>	<i>PCA</i>	<i>P-P(*)</i>	<i>PCA</i>	<i>P-P(*)</i>	<i>PCA</i>	<i>P-P(*)</i>	<i>PCA</i>
Dolor (**)	40,9 (6,1)	41,6 (3,7)	90,9	93,1	3,1	6,9	6,1	0	0	0
Función	34,5 (7,7)	38,7 (3,9)	33,3	41,4	33,4	55,2	30,3	3,1	3,1	0
Deformidades	3,7 (0,6)	3,9 (0,3)	75,7	86,2	15,2	13,8	9,1	0	0	0
Movilidad	4,3 (0,7)	4,5 (0,5)	48,5	48,3	39,4	51,7	9,1	0	3,1	0
Total	83,5 (13,2)	88,7 (6,9)	66,7	93,1	24,2	3,5	3,1	3,5	6,2	0

(*) Modelo PORO-PALCAR

(**) % Excelente: No dolor. % Bueno: Dolor leve. % Regular: Dolor moderado. % Malo: Dolor importante.

Respecto al hundimiento del vástago, tan sólo el modelo PORO-PALCAR presentó el hundimiento medio de 1,73 mm en el momento de la revisión ($p < 0,05$).

En las tablas IV y V se presentan los porcentajes de implantes correspondientes a cada modelo que desarrollaron radiolucencias. En las zonas de superficie porosa (zonas de 1 y 7 en la radiografía antero-posterior —AP— y zonas 8 y 14 en la radiografía lateral) el 48% de los implantes PORO-PALCAR y el 80% aproximadamente de los vástagos PCA no presentaban ninguna radiolucencia, siendo las diferencias es-

tadísticamente significativas ($p < 0,01$ en las zonas 1 y 8, y $p < 0,001$ en las zonas 7 y 14). En las zonas medias e inferiores, de superficie lisa, el porcentaje de vástagos PORO-PALCAR que no desarrollaron radiolucencias es escaso, oscilando entre el 30,3% en la zona 2 y el 3% en las zonas del vértice del vástago. Un porcentaje elevado de vástagos PORO-PALCAR (entre el 60% y el 80% aproximadamente) tenían radiolucencias de hasta 2 mm en estas zonas inferiores; y el 21,2% tenían radiolucencias mayores de 2 mm en el vértice del vástago (zona 4 en la radiografía AP y zona 11 en la lateral). Los modelos

TABLA IV

PORCENTAJES DE APARICIÓN DE RADIOLUCENCIAS, PARA AMBOS MODELOS, SEGÚN LAS ZONAS DELIMITADAS POR GRUEN EN LA RADIOGRAFÍA ANTEROPOSTERIOR

	PORO-PALCAR	PCA	Significación Estadística
ZONA 1			
Ninguna	48,5% (16)	79,3% (23)	$p < 0,01$
Menor de 2 mm	48,5% (16)	20,7% (6)	$p < 0,05$
Mayor de 2 mm	3% (1)	0% (0)	p n.s.
ZONA 2			
Ninguna	30,3% (10)	72,4% (21)	$p < 0,001$
Menor de 2 mm	60,6% (20)	27,6% (8)	$p < 0,01$
Mayor de 2 mm	9,1% (3)	0% (0)	p n.s.
ZONA 3			
Ninguna	3% (1)	58,6% (17)	$p < 0,001$
Menor de 2 mm	87,9% (29)	41,4% (12)	$p < 0,001$
Mayor de 2 mm	9,1% (3)	0% (0)	p n.s.
ZONA 4			
Ninguna	3% (1)	41,4% (12)	$p < 0,001$
Menor de 2 mm	75,8% (25)	55,2% (16)	p n.s.
Mayor de 2 mm	21,2% (7)	3,4% (1)	$p < 0,05$
ZONA 5			
Ninguna	3% (1)	58,6% (17)	$p < 0,001$
Menor de 2 mm	84,9% (28)	41,4% (12)	$p < 0,001$
Mayor de 2 mm	12,1% (4)	0% (0)	$p < 0,05$
ZONA 6			
Ninguna	18,2% (6)	75,9% (22)	$p < 0,001$
Menor de 2 mm	69,7% (23)	24,1% (7)	$p < 0,001$
Mayor de 2 mm	12,1% (4)	0% (0)	p n.s.
ZONA 7			
Ninguna	45,4% (15)	82,8% (24)	$p < 0,001$
Menor de 2 mm	48,5% (16)	17,2% (5)	$p < 0,001$
Mayor de 2 mm	6,1% (2)	0% (0)	p n.s.

n.s. = no significativo.

TABLA V

PORCENTAJE DE APARICIÓN DE RADIOLUCENCIAS PARA AMBOS MODELOS, SEGÚN LAS ZONAS DELIMITADAS POR GRUEN EN LA RADIOGRAFÍA LATERAL

	PORO-PALCAR	PCA	Significación Estadística
ZONA 8			
Ninguna	48,5% (16)	82,8% (24)	p<0,01
Menor de 2 mm	48,5% (16)	17,2% (5)	p<0,01
Mayor de 2 mm	3% (1)	0% (0)	p n.s.
ZONA 9			
Ninguna	24,3% (8)	72,4% (21)	p< 0,001
Menor de 2 mm	73,7% (24)	27,6% (8)	p< 0,001
Mayor de 2 mm	3% (1)	0% (0)	p n.s.
ZONA 10			
Ninguna	9,1% (3)	48,3% (14)	p<0,001
Menor de 2 mm	84,9% (28)	51,7% (15)	p<0,01
Mayor de 2 mm	6% (2)	0% (0)	p n.s.
ZONA 11			
Ninguna	3% (1)	34,5% (10)	p< 0,001
Menor de 2 mm	75,8% (25)	62,1% (18)	p n.s.
Mayor de 2 mm	21,2% (7)	3,4% (1)	p<0,05
ZONA 12			
Ninguna	6% (2)	62,1% (18)	p< 0,001
Menor de 2 mm	78,8% (26)	37,9% (11)	p< 0,001
Mayor de 2 mm	15,2% (5)	0% (0)	p<0,05
ZONA 13			
Ninguna	15,2% (5)	79,3% (23)	p< 0,001
Menor de 2 mm	78,8% (26)	20,7% (6)	p<0,001
Mayor de 2 mm	6% (2)	0% (0)	p n.s.
ZONA 14			
Ninguna	48,5% (16)	93,1% (27)	p< 0,001
Menor de 2 mm	45,4% (15)	6,9% (2)	p<0,001
Mayor de 2 mm	6% (2)	0% (0)	p n.s.

n.s. = no significativo.

PCA presentaron radiolucencias menores de 2 mm en las zonas inferiores en un tercio de los casos y en la punta del vástago en la mitad de los casos aproximadamente. Se observaron líneas mayores de 2 mm en el vértice del vástago PCA en tan sólo el 3,4% de los casos. Las diferencias entre ambos modelos fueron estadísticamente significativas (tablas IV y V).

Comparando los resultados anteriores se observa, que hay un porcentaje superior de vástagos del modelo PCA con un grado de fijación excelente (82,8% —24 casos—) respecto al modelo PORO-

PALCAR (36,4% —12 casos—), con un nivel de significación de p< 0,001. En cuanto al grado de fijación bueno ocurre lo contrario, presentando un mayor porcentaje el modelo PORO-PALCAR (48,5% —16 casos) que el modelo PCA (13,8% —4 casos—), con un p < 0,01. El 9,1% (3 casos) de los vástago PORO-PALCAR y el 3,4% (1 caso) de los PCA se calificaron como regulares; no siendo las diferencias significativas. El 6% de los vástagos PORO-PALCAR (2 casos) presentaron fijación mala y signos de aflojamiento aséptico. No hubo ningún caso de aflojamiento en los modelos PCA (gráfico 1).

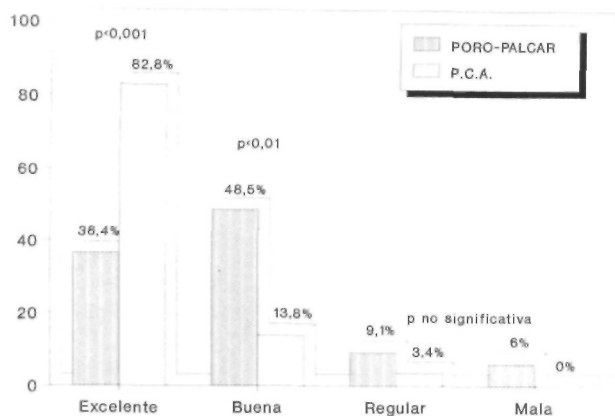


Gráfico 1. Comparación del grado de fijación del vástago para ambos modelos. Se presenta el porcentaje en cada una de las categorías. Las diferencias son estadísticamente significativas.

DISCUSIÓN

El tiempo de seguimiento en nuestra serie es corto, comparado con el resto de series revisadas recientemente (5-14), sin embargo, nuestro propósito es presentar nuestra experiencia inicial valorando los resultados a corto plazo.

Globalmente, la puntuación en el test de Harris en el postoperatorio fue 85,9 puntos de media (DS = 10,99), siendo ligeramente superior para el modelo PCA. Nuestros resultados coinciden con los de Bands (6), Haddad (9) y Lifeso (15), siendo superiores los de Callaghan (7) con 92 puntos de media, Dodge (8) con 90,5 y Haddad (9) con 91,5 puntos en su serie con el modelo LSF y ligeramente inferior en la serie presentada por el mismo autor con el modelo AML (80,7 pts.). Smith (13) y Wixson (14) presentan resultados con 92 y 95 puntos respectivamente. En nuestra serie, los resultados clínicos globales calificados como excelentes para el modelo PCA alcanzan un 93,1%. Resultados similares, con el mismo modelo, PCA y Haddad (9) con el modelo LSF. Bands (6) obtiene un 80% de resultados calificados como excelentes, mientras que las series con los modelos AML y PCA de Haddad (9) y nuestra serie con el modelo PORO-PALCAR sólo presentan este resultado en el 60% y 66,7% respectivamente. La remisión completa del dolor se consiguió en más del 90% de los casos con ambos modelos. En este parámetro, los resultados de nuestra serie son superiores a los presentados por otros autores, puesto que sólo la serie de Haddad (9) con el modelo LSF consigue una remisión completa del dolor en un porcentaje superior al 90%. En el resto de series revisadas el dolor persiste, aunque en intensidad leve o moderada y sin interferir las actividades del paciente, en más del 15% de los casos (6-8, 13, 14).

Respecto al hundimiento femoral, en nuestra serie, el modelo PORO-PALCAR presenta una media de 1,73 mm ($p < 0,05$). Kattapuram (11) refiere un hundimiento medio de 2 mm y Bands (6), Nistor (12) y Haddad (16) refieren entre 3 y 5 mm. Dodge (8) presenta un 9% de casos con hundimiento mayor de 5 mm, considerándolo como signo de aflojamiento aséptico.

Respecto a la aparición de radiolucencias (tablas IV y V), el modelo PCA, en nuestra serie, no desarrolló ninguna en la mayoría de los casos, salvo en las zonas inferiores (zonas 4, 10 y 11) donde aparecieron líneas menores de 2 mm en aproximadamente la mitad, presentan Callaghan (7), Dodge (8) y Wixson (14) con el modelo de los casos. El modelo PORO-PALCAR presentó líneas menores de 2 mm en más de los dos tercios de los casos en las zonas lisas y en la mitad de los casos en las zonas porosas. También desarrollaron líneas mayores de 2 mm hasta en un 20% de los casos en la zona del vértice del vástago. Las diferencias entre ambos modelos fueron estadísticamente significativas en todas las zonas estudiadas a favor de un menor porcentaje de líneas radiolucientes en el modelo PCA y por lo tanto una mejor osteointegración y una mejor fijación.

En nuestra serie, las zonas en donde aparecen un menor número de líneas radiolucientes son las zonas superiores, con superficie porosa; coincidiendo con los resultados presentados por Hedley (10), el cual refiere un 9,5% en las zonas 1 y 7, y un 26% en el resto. Otro autores refieren mayor porcentaje de aparición de radiolucencias en las zonas superiores y en el vértice respecto a las zonas medias (6-8, 13, 14, 16).

El porcentaje de casos que presentaron aflojamiento aséptico fue de 6% (2 casos) para el modelo PORO-PALCAR y no hubo ningún caso en el modelo PCA. El resto de autores presentan porcentajes que oscilan entre el 2% y el 5% (6-8, 11-14, 16).

Respecto a las complicaciones intraoperatorias, la más frecuente en nuestra serie fue la fractura del trocánter (8,1%); en segundo lugar, la perforación de la diáfisis (4,8%) y la fractura del calcar femoral en el 3,2%. En las series revisadas (7, 10, 13, 14, 17) las complicaciones intraoperatorias se presentan en unos porcentajes menores que en la nuestra [desde el 0,5% de perforaciones diafisarias en la serie de Morscher (20) sobre 374 pacientes hasta el 4,8% de fracturas del calcar en la serie de Dodge (8)].

Respecto a las complicaciones postoperatorias, hemos de destacar en nuestra serie un 9,7% de trom-

bosis venosas periféricas a pesar del tratamiento profiláctico con heparina en todos los pacientes. En las series revisadas (6, 13, 18, 19) el porcentaje oscila entre el 1,8% de Smith (13) y el 10,8% de Planes (19). Sin el empleo de medidas profilácticas esta complicación puede alcanzar el 70% (18).

El resto de complicaciones, tanto generales como locales, presentan una incidencia muy baja, al igual que en otras series (6, 13, 14, 20).

En conclusión, tras analizar los resultados radiológicos, observamos una mejor fijación a nivel del com-

ponente femoral con el modelo PCA (82,8% calificados como excelentes), aunque la fijación de los implantes del modelo PORO-PALCAR puede considerarse buena (36,4% excelente y 48,5% buena). Los resultados clínicos son similares en los dos grupos en cuanto a la mejoría del dolor, sin embargo los pacientes con el modelo PCA presentan una mejoría funcional significativamente mayor y por tanto los resultados clínicos totales son inferiores con el modelo PORO-PALCAR, aunque también los podemos considerar como satisfactorios.

Bibliografía

1. Engh CA, Massin P y Suthers KE. Roentgenographic assessment of the biologic fixation of porous surfaced femoral components. *Clin Orthop* 1990; 257: 107-28.
2. Zweymüller KA, Lintner FK, Semlitsch MF. Biologic fixation of a press-fit titanium hip joint endoprosthesis. *Clin Orthop* 1988; 235: 195-206.
3. Amigo Fernández A, Rueda Crespo D, Paz Jiménez J. Anclaje anatómico. *Rev Ortop Trauma* 1986; 30-1B: 653-65.
4. Johnston RC, Fitzgerald RH, Harris WH, Poss R, Müller ME, Sledge CB. Clinical and radiographic evaluation of total hip replacement. A standard system of terminology for reporting results. *J Bone Joint Surg* 1990; 72A: 161-68.
5. Alexiades MM, Clain MR, Bronson MJ. Prospective study of porous coated anatomic total hip arthroplasty. *Clin Orthop* 1991; 269: 205-8.
6. Bands R, Pelker RR, Shine J, Bradburn H, Margolis R, Leach J. The noncemented porous coated hip prostheses. A tree year clinical follow-up study and roentgenographic analysis. *Clin Orthop* 1991; 269: 209-19.
7. Callaghan JJ, Dysart SH, Savory CG. The uncemented porous coated anatomic total hip prostheses. Two years results of a prospective consecutive series. *J Bone Joint Surg* 1988; 70A: 337-46.
8. Dodge BM, Fitzrandolph R, Collins DN. Noncemented porous coated anatomic total hip arthroplasty. *Clin Orthop* 1991; 269: 16-24.
9. Haddad RJ, Cook SD, Brinker MR. A comparison of three varieties of noncemented porous coated hip replacement. *J Bone Joint Surg* 1990; 72B: 2-8.
10. Hedley AK, Gruen TA, Ruoff DP. Revision of failed total hip arthroplasties with uncemented porous coated anatomic components. *Clin Orthop* 1988; 235: 75-90.
11. Kattapuram SV, Lodwick GS, Chandler H, Khurama JS, Ehara S, Rosenthal DI. Porous coated anatomic total hip prostheses: Radiographic analysis and clinical correlation. *Radiology* 1990; 174: 861-64.
12. Nistor L, Blaha D, Kjellström U, Selville G. In vivo measurements of relative motion between an uncemented femoral total hip component and the femur by roentgen stereophologrametric analysis. *Clin Orthop* 1991; 269: 220-27.
13. Smith SE, Garvia KL, Jardon OM, Kaplan PA. Uncemented total hip arthroplasty. Prospective analysis of the Tri-lock femoral component. *Clin Orthop* 1991; 269: 43-9.
14. Wixson RL, Stulberg D, Mellhoff M. Total hip replacement with cemented, uncemented and hybrid prostheses. A comparison of clinical and radiographic results at two to four years. *J Bone Joint Surg* 1991; 73A: 257-70.
15. Lifeso RM, Abdel-Nabil M, Meinking C. Triphasic bone scanning following porous coated hip arthroplasty. *Clin Orthop* 1991; 269: 38-42.
16. Haddad RJ Jr, Skalley TC, Cook SD, Brinker MR, Cheramie J, Meyer R, Missry J. Clinical and roentgenographic evaluation of noncemented porous coated anatomic medullary locking (AML) and porous coated anatomic (PCA) total hip arthroplasties. *Clin Orthop* 1990; 258: 176-82.
17. Swartz JT, Garvin KL, Jardon OM, Kaplan PA. Femoral fracture during non cemented total hip arthroplasty. *J Bone Joint Surg* 1989; 71 A: 1135-42.
18. Francis CW, Pellegrini JR, Marder VJ, Harris CM, Totterman S, Gabriel KR, et al. Prevention of venous thrombosis after total hip arthroplasty. Antithrombin HI and low-dose heparin compared with dextran-40. *J Bone Joint Surg* 1989; 71 A: 327-35.
19. Planes A, Vochelle N, Fagola M. Total hip replacement and deep vein thrombosis. A venographic and necropsy study. *J Bone Joint Surg* 1990; 72B: 9-13.
20. Morscher E, Bereiter H, Lampert C. Cementless pressfit cup. Principles, experimental data and three-year follow-up study. *Clin Orthop* 1989; 249: 12-20.