

# Escoliosis experimental por lesión vascular metamérica a nivel lumbar

A. A. VALVERDE NAVARRO, M. MIQUEL FEUCHT, J. L. BERLANGA HERNANDEZ, J. BAEZA NOCI, M. MARTI FAUS y T. HERNANDEZ GIL DE TEJADA

Unidad de Raquis Experimental. Departamento de Ciencias Morfológicas. Facultad de Medicina y Odontología. Universidad de Valencia.

**Resumen.**—Se ha realizado un estudio experimental en 25 híbridos de conejo californiano con conejo blanco gigante neozelandés de  $37 \pm 3$  días, lesionando la vascularización metamérica que irriga las vértebras lumbares con el propósito de alterar indirectamente el desarrollo de los cartílagos neurocentrales (CNC). La lesión vascular se produjo por la destrucción unilateral a dos o tres niveles de los vasos metaméricos de las vértebras L3 a L5. Las columnas vertebrales fueron disecadas, realizándose estudios radiológicos, macroscópicos e histológicos. Se obtuvieron curvas escolióticas ( $13 \pm 4^\circ$ ) de convexidad hacia el lado contrario al intervenido, con rotación de los cuerpos vertebrales ( $12 \pm 5^\circ$ ) hacia la concavidad de la curva, y rectificación de la cifosis lumbar fisiológica de los conejos ( $5 \pm 7^\circ$ ). El aspecto macroscópico de las curvas era similar al que se observa en la escoliosis idiopática humana. Estos hallazgos apoyan la idea de que una alteración del desarrollo del CNC por déficit vascular, de forma unilateral, es capaz de inducir la aparición de una escoliosis.

## EXPERIMENTAL SCOLIOSIS BY VASCULAR DAMAGE OF THE NEUROCENTRAL CARTILAGE AT THE LUMBAR SPINE

**Summary.**—We have damaged the vascular supply to the right neurocentral cartilage (NCC) to 25 growing rabbits, in order to induce scoliosis. The employed technique was the section of the right metameric artery and vein at two or three levels in the lumbar region (L3 to L5). The spine was studied histologically macroscopically and radiologically. We got slight curves ( $13 \pm 4^\circ$ ) with the convexity towards the opposite side to the operated zone, and with rotation ( $12 \pm 5^\circ$ ) and lordosis ( $5 \pm 7^\circ$ ). These lesions are similar to human idiopathic scoliosis and may be explained because of the NCC's physiological properties. Those findings support the idea that any mechanic, metabolic or endocrine alteration that cause damage to the NCC or to its vascularization, unilaterally, will induced a scoliosis development.

## INTRODUCCIÓN

La escoliosis idiopática sigue siendo un capítulo importante en la investigación de la columna vertebral. Son muchos los estudios experimentales que se han llevado a cabo para tratar de conocer cuál es el verdadero origen de la escoliosis idiopática. En las múltiples teorías etiopatogénicas que se barajan, se reconocen distintas causas, que según su relación con el cuerpo vertebral pueden clasificarse en: a) extrín-

secas al cuerpo vertebral, destacando de entre todas ellas las relacionadas con costillas (1-9), láminas (2-3, 10-11), apófisis transversas (2-4), músculos (2-4, 12-18), ligamentos (2-3, 19-20), sistema nervioso (2-3, 11, 14-23), alteraciones biomecánicas y posturales (24-27), alteraciones metabólicas (28-29), alteraciones endocrinas (30), irradiaciones (31-32); y b) intrínsecas al cuerpo vertebral, a nivel de los cartílagos epifisarios (20, 31-35), o del cartílago neurocentral (CNC) (36-40).

Nuestro trabajo se ha centrado en estudiar el papel que juega la desvascularización del CNC en el desarrollo de escoliosis experimentales. El CNC crece en sentido horizontal, tanto hacia el cuerpo verte-

*Correspondencia:*

Dr. D. ALFONSO AMADOR VALVERDE NAVARRO  
C/ Alcalde Albors, 12 - 12.<sup>a</sup>  
46018 Valencia

bral como hacia el pedículo, encargándose del crecimiento en anchura de la hemivértebra correspondiente (41). El CNC crece también longitudinalmente en sus extremos, contribuyendo junto con los cartílagos epifisarios al crecimiento en altura del hemicuerpo vertebral correspondiente.

Teniendo en cuenta estos hechos, la lesión unilateral del CNC por coagulación de los vasos metaméricos encargados de su nutrición debería llevar a la producción de una escoliosis. Este procedimiento ya ha sido utilizado a nivel torácico por De Salís y cols. (14). En nuestro trabajo hemos elegido el segmento lumbar para evitar que elementos extravertebrales, como las costillas, enmascarasen los resultados de la afectación puramente vascular. El motivo de utilizar el conejo como animal de experimentación para nuestro estudio, se debió principalmente al hecho de

que la vascularización de su columna presenta una disposición semejante a la humana (42, 43).

## MATERIAL Y MÉTODOS

El animal utilizado ha sido un híbrido de conejo californiano con conejo blanco gigante neozelandés. Elejimos el conejo, ya que es un animal cuadrúpedo, que en algunos momentos adopta la bipedestación, y en el que existe de manera fisiológica una cifosis lumbar. Se intervinieron un total de 25 animales con un peso de  $825 \pm 137$  g y una edad de  $37 \pm 3$  días.

La alteración vascular del CNC (o cartilago de Schmorl) le llevamos a cabo por coagulación, mediante bisturí eléctrico, de la arteria y vena metaméricas derechas, tras su salida de la aorta, a su paso por la cara lateral derecha de los cuerpos vertebrales lumbares. Las lesiones se efectuaron a 2 ó 3 niveles: L2-L3 en 2 casos, L3-L4 en 7, L4-L5 en 10 y L3-L4 y L5 en los 6 restantes.

TABLA I  
CARACTERÍSTICAS DE LOS CONEJOS Y RESULTADOS

Conejo	Edad (días)	Sexo	Peso (g)	Nivel de lesión	Meses de evolución	Grados lateroflexión	Grados lordosis (*)	Diferencia altura (mm)	Diferencia diámetro AP (mm)	Grados rotación
1	41	H	650	L3-L4	2	10	5	4	1	10
2	43	H	1000	L3-L4-L5	3	12	5	5	2	15
3	43	H	980	L3-L4-L5	3	15	15	8	2,5	15
4	37	M	1100	L3-L4	1	0	0	0	0	5
5	37	H	1000	L4-L5	1	0	-5	0	0	5
6	35	M	735	L4-L5	3	10	0	6	2	10
7	34	M	850	L4-L5	3	10	5	8	1	15
8	36	M	780	L3-L4-L5	3	25	20	12	2,5	20
9	36	M	690	L3-L4	3	10	0	6	1,5	10
10	36	H	750	L4-L5	3	12	0	5	2	15
11	38	H	650	L4-L5	3	10	0	5	1	10
12	36	H	850	L4-L5	3	10	0	3	0,5	15
13	36	M	710	L2-L3	3	15	5	8	2	20
14	35	H	870	L3-L4	2	10	0	5	1	10
15	35	H	930	L3-L4	2	0	-10	0	0	5
16	35	H	1050	L4-L5	1	0	0	0	0	15
17	35	M	930	L4-L5	1	0	0	0	0	5
18	34	H	815	L2-L3	1	0	-15	0	0	0
19	40	H	985	L4-L5	2	10	5	4	1,5	10
20	39	M	855	L3-L4-L5	2	12	10	5	2	15
21	39	H	965	L3-L4	1	0	-5	0	0	10
22	38	H	955	L3-L4-L5	3	18	20	10	1,5	20
23	34	M	650	L3-L4-L5	3	15	15	10	2	15
24	34	M	645	L3-L4	3	10	0	7	1,5	10
25	34	H	715	L4-L5	1	0	-20	0	0	5

\*) Los grados negativos indican persistencia de la cifosis lumbar fisiológica en el conejo.

La intervención se realizó con el conejo en decúbito lateral izquierdo. Con anestesia local paravertebral (con 2-3 cc. de Scandibsa al 2%), se practicó un abordaje posterolateral de la zona lumbar, mediante una incisión ligeramente oblicua desde el borde inferior de la última costilla derecha hasta la cresta ilíaca derecha. Tras despegar tejido celular subcutáneo, se incidió el músculo oblicuo mayor, el oblicuo menor y el transverso, hasta llegar a peritoneo, que fue rechazado hacia la línea media, descubriéndose el borde interno del psoas que también fue retirado por medio de separadores. En ese momento se realizó una rotación de unos  $45^\circ$  hacia arriba del conejo, para visualizar los discos intervertebrales que nos servían de referencia para localizar los vasos metaméricos que discurren por las caras laterales de los cuerpos vertebrales. Los animales fueron sacrificados 1, 2 ó 3 meses postintervención.

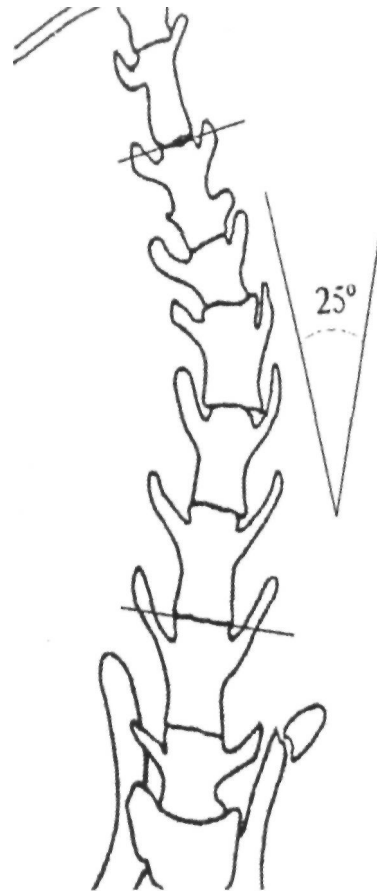
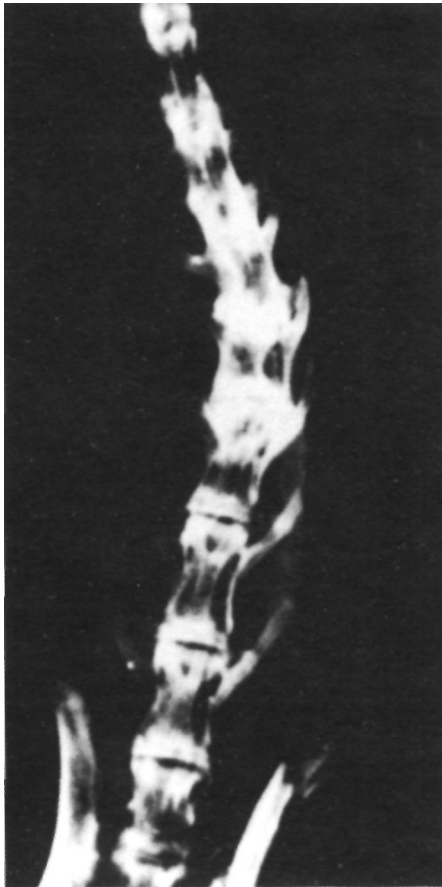
Después del sacrificio y tras eliminar las partes blandas adheridas a la columna, se realizó un estudio radiológico consistente en proyecciones anteroposteriores y laterales de la columna vertebral, que fueron analizadas para medir la desviación lateral de la columna y la rectificación de la cifosis lumbar fisiológica de los conejos (ambas en grados, por el método de Cobb). Se utilizaron placas de 18x24 cm RP-X1 MAFE y un tubo de rayos-X marca

Siemens modelo Unimax. Las características de los disparos fueron: distancia foco-placa: 80 cm; tiempo de exposición: 0,3 s; intensidad: 10mA; voltaje: 40 Kv.

A continuación, se practicó un estudio fotográfico de conjunto en las proyecciones de frente, perfil y posterior. Posteriormente, se seleccionaron en cada pieza los niveles con alteraciones más significativas, y se midieron: la diferencia en altura de los hemisomas vertebrales derecho e izquierdo (en mm); la rotación del cuerpo vertebral (en grados), medido sobre un corte transversal de la vértebra ápex en base al desplazamiento de la cresta media anterior del cuerpo vertebral del conejo respecto de la línea media; y la diferencia de diámetro anteroposterior entre los hemisomas vertebrales (en mm), tomadas en el punto medio de la cara ventral y dorsal de cada hemicuerpo vertebral. La vértebra ápex y adyacentes de cada curva fueron sometidas a estudio histológico. Los métodos de tinción usados fueron el tricrómico de Masson y el polícromo.

## RESULTADOS

Los resultados (tabla I) revelaron que se había desarrollado escoliosis en 17 de los 25 animales intervenidos, con una curva lateral de  $13 \pm 4^\circ$ , medidos



**Figura 1.** Radiografía en proyección anteroposterior de la columna ya disecada del conejo n.º 8, en la que podemos apreciar la existencia de una curva lumbar izquierda. En el esquema adjunto se cuantifica dicha curva por el método de Cobb, obteniendo  $25^\circ$ .

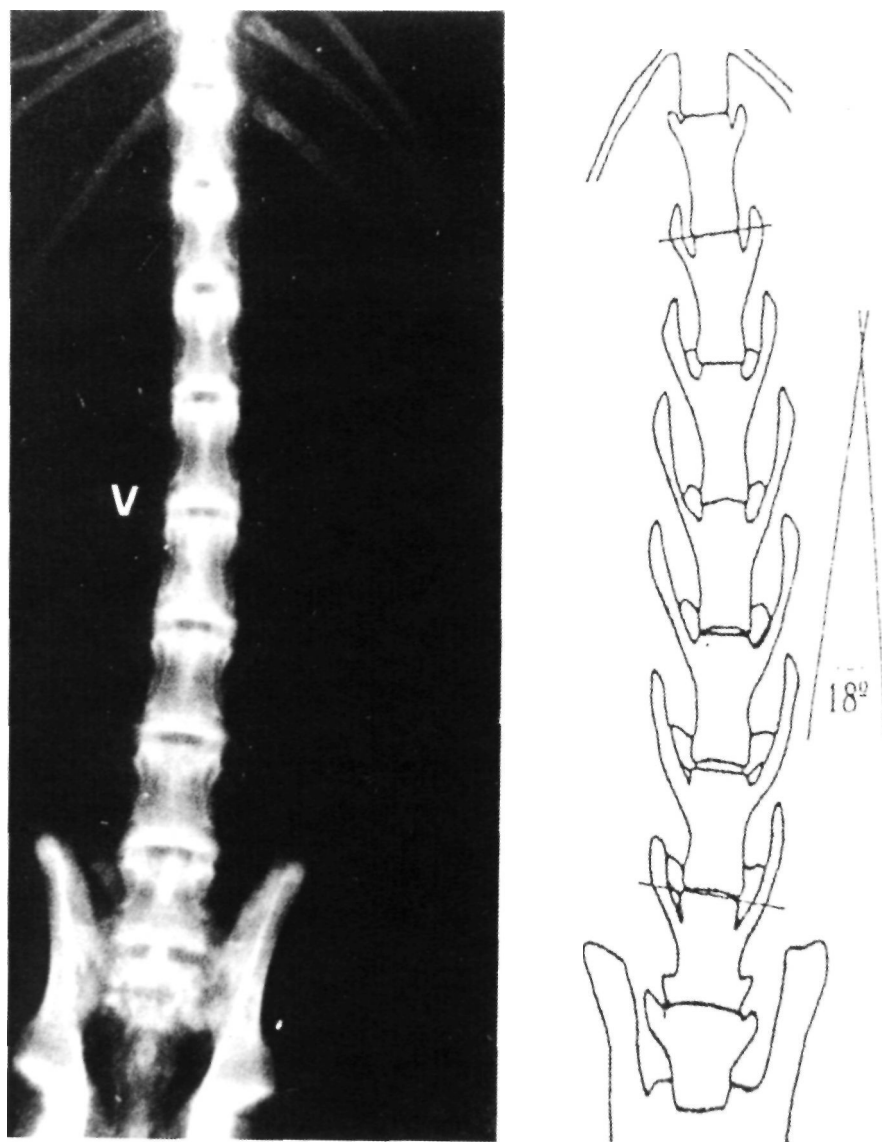
según el método de Cobb, de convexidad izquierda, con el vértice a nivel de la vértebra operada (Figs. 1 y 2). En 24 pacientes de los 25 casos se produjo rotación de los cuerpos vertebrales, cuantificable por los grados de desviación de la cresta media anterior del cuerpo vertebral hacia la derecha ( $12 \pm 5^\circ$ ) (Figs. 3, 4A y 4B). En 20 de los 25 conejos se produjo una rectificación de la cifosis lumbar fisiológica, apareciendo lordosis lumbar en  $5 \pm 7^\circ$  (Fig. 5).

La medición de la altura y el diámetro anteroposterior de cada hemicuerpo vertebral a nivel de la vértebra ápex, demostró que en 17 de los 25 animales existía acuñaamiento vertebral por ser el hemisoma derecho  $6,5 \pm 2$  mm más bajo que el hemisoma izquierdo (Fig. 6), y que paradójicamente, en un número

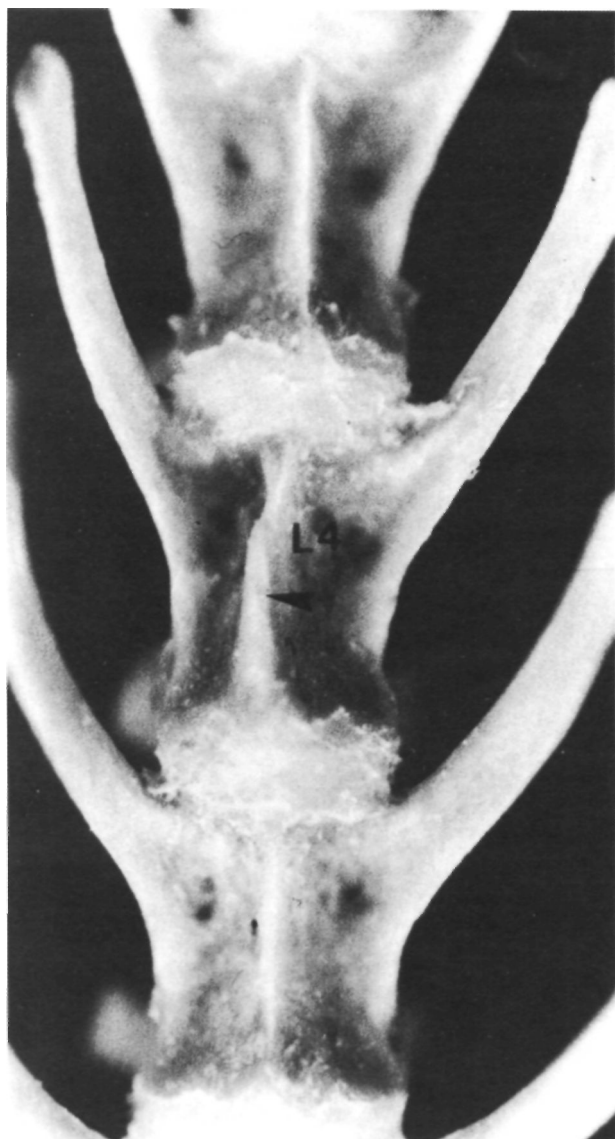
semejante de conejos el diámetro anteroposterior del hemicuerpo derecho era  $1,6 \pm 1$  mm mayor que el del hemicuerpo izquierdo (Fig. 4C).

En ninguno de los 7 animales sacrificados al mes de la operación apreciamos desviaciones laterales. En 4 de los 5 animales sacrificados a los 2 meses aparecieron curvas de  $11 \pm 1^\circ$ . Mientras que los 13 conejos que fueron sacrificados a los 3 meses presentaron curvas de  $13 \pm 4^\circ$ . Se hallaron diferencias estadísticamente significativas entre los sacrificados a los 2 ó 3 meses de la intervención y los sacrificados al mes ( $p < 0,001$ ).

En los animales sacrificados a los 3 meses cuando se había actuado a 3 niveles vertebrales se obtu-



**Figura 2.** Radiografía en proyección anteroposterior de la columna ya disecada del conejo n.º 3, con una curva lumbar izquierda de  $18^\circ$ .



**Figura 3.** Cara anterior del segmento lumbar entre la L3 y L5 del conejo n.º 2, en la que se aprecia la desviación de la cresta media anterior de L4 (la vértebra ápex de la curva) hacia la derecha.

vieron curvas laterales de  $17 \pm 4^\circ$ , mientras que cuando se había actuado a 2 niveles, la desviación lateral fue de  $11 \pm 1^\circ$ , encontrándose esta diferencia estadísticamente significativa ( $p < 0,01$ ).

De las 17 curvas laterales encontradas 8 eran de más de  $10^\circ$ , presentando una lordosis lumbar de  $11 \pm 7^\circ$  y una rotación vertebral de  $17 \pm 2^\circ$ . Las curvas laterales menores o iguales a  $10^\circ$  (9 de las 17) presentaron una lordosis lumbar de  $2 \pm 2^\circ$  y una rotación vertebral de  $11 \pm 2^\circ$ . Se encontró relación entre la magnitud de la curva y la rotación vertebral ( $p < 0,001$ ), y entre la magnitud de la curva y la rectificación de la cifosis lumbar ( $p < 0,01$ ) (tabla II).

**TABLA II**

RELACIÓN ENTRE LA MAGNITUD DE LA CURVA Y LOS GRADOS DE ROTACIÓN Y LORDOSIS LUMBAR

	Curva $< 10^\circ$	Curva $> 10^\circ$	
Grados lordosis	$2 \pm 2,4^\circ$	$11 \pm 7,0^\circ$	$p < 0,01$
Grados rotación	$11 \pm 2,1^\circ$	$17 \pm 2,4^\circ$	$p < 0,001$

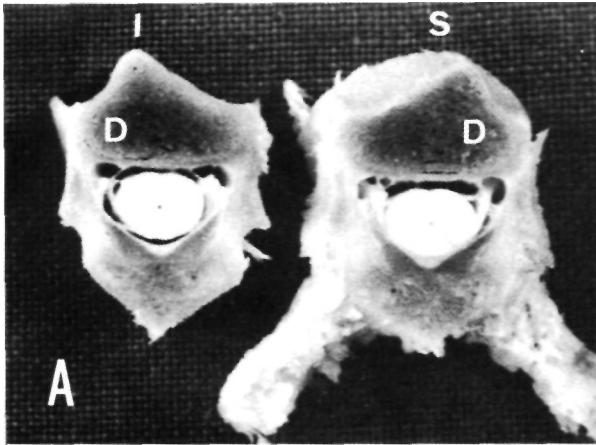
Es decir, que nuestro modelo experimental produce todos los componentes de deformidad de la escoliosis idiopática.

El estudio histológico de la vértebra ápex y adyacentes mostró en cortes transversales un CNC derecho atrófico, irregular y parcialmente cerrado, mientras que el CNC izquierdo aparecía sin alterar (Fig. 7). Con las técnicas empleadas no se apreció ninguna lesión medular.

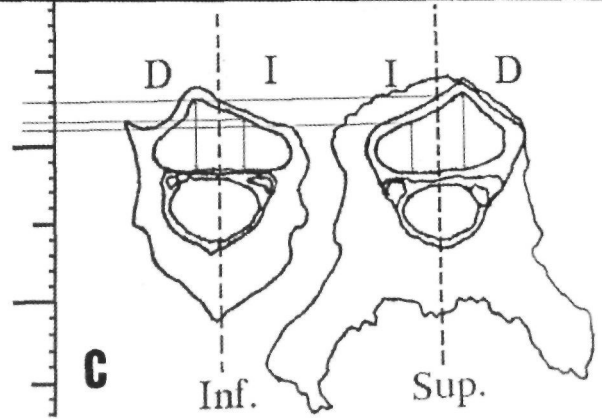
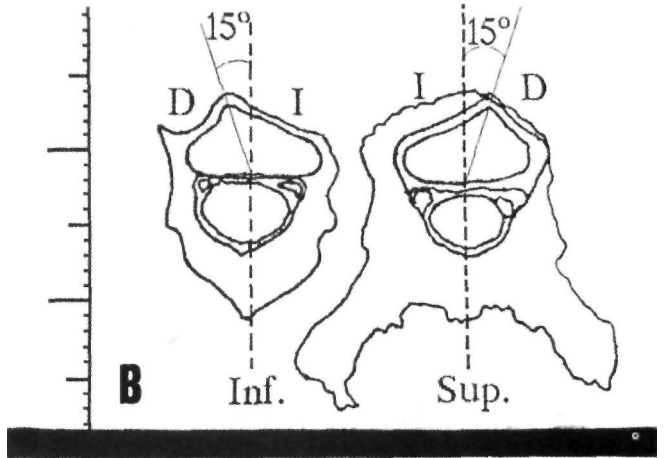
## DISCUSIÓN

Actuando exclusivamente sobre las estructuras vasculares que nutren el CNC del lado intervenido hemos producido curvas escolióticas ( $13 \pm 4^\circ$ ). Este procedimiento no lo hemos encontrado descrito en la literatura a nivel lumbar, aunque otros autores han actuado a nivel dorsal. De Salis y cols. (14) utilizaron esta misma técnica a nivel torácico sobre 4 niveles vertebrales para inducir escoliosis en conejos. Sin embargo, al contrario que nosotros, obtienen curvas laterales de convexidad hacia el lado intervenido (a pesar de que afirman tras sus estudios histológicos que el CNC del lado de la concavidad de la curva se cierra más tarde que el CNC del lado de la convexidad), justificando estos hallazgos por la atrofia, en el lado intervenido, de los cordones laterales de la sustancia blanca, y de las astas posterior, lateral y, a veces, anterior de la sustancia gris de la médula espinal. Según los autores, estas lesiones medulares podrían alterar el control del tono en la musculatura paravertebral, y ser la causa primaria de las escoliosis encontradas en sus animales.

En nuestra experiencia obtenemos curvas laterales de convexidad hacia el lado contrario al intervenido, es decir, hacia el lado en el cual el CNC mantiene su trofismo. Debido a que el crecimiento en altura de cada hemisoma depende, no sólo de los cartílagos epifisarios, sino también del CNC correspondiente, aparece en la vértebra ápex y adyacentes un acuñamiento lateral del cuerpo vertebral, de tal forma que en la concavidad de la curva queda el hemisoma más bajo (CNC atrófico y de menor activi-

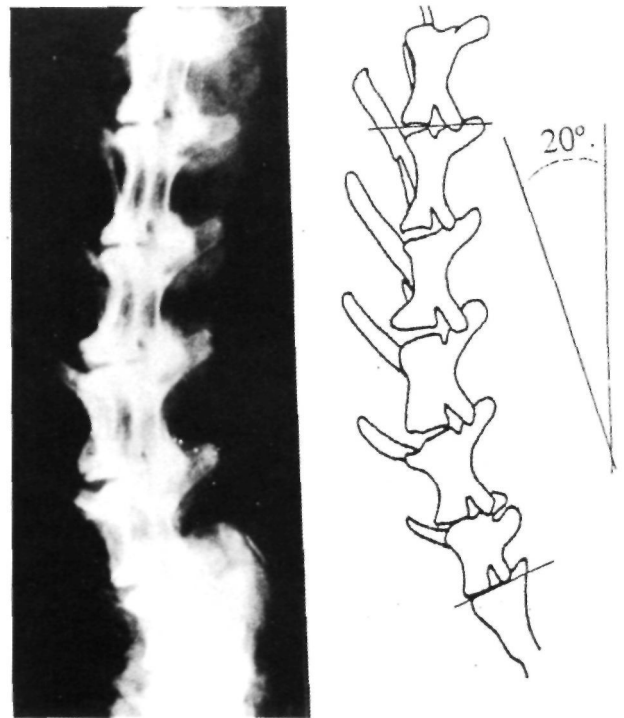


**Figura 4.** A) Corte transversal de la vértebra L4 de la columna del conejo n.º 2, en el que podemos observar el desplazamiento de la cresta media anterior hacia la derecha y el mayor diámetro anteroposterior del hemisoma derecho frente al del hemisoma izquierdo. B) Esquema del corte en el que comprobamos que la desviación de la cresta media anterior hacia la derecha es de 15°. C) Esquema del corte (a) en el que comprobamos que existe una diferencia de 2 mm en favor del hemisoma derecho, medidos sobre la cara superior del corte.

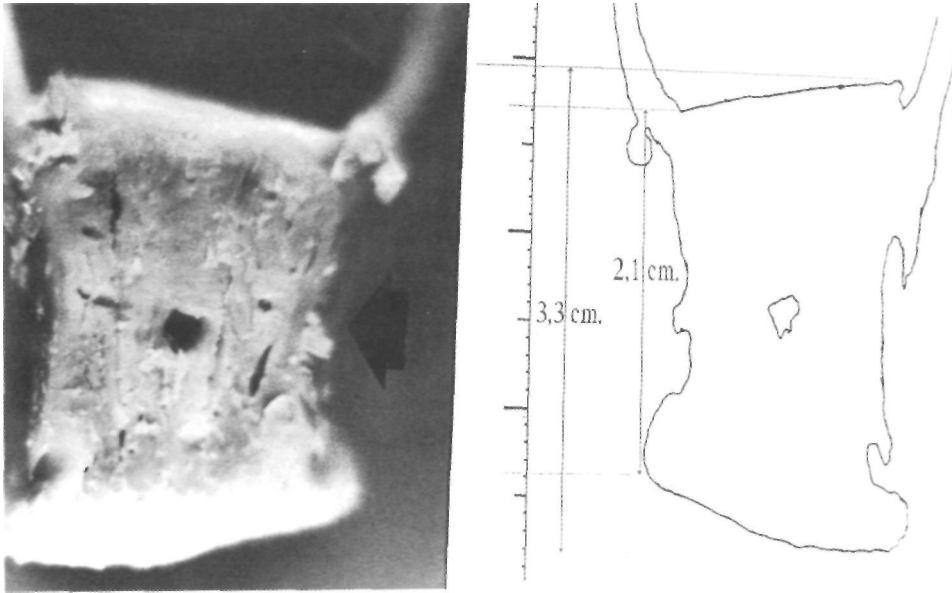


dad) y en la convexidad el hemisoma de mayor desarrollo (CNC sin alteraciones y de mayor actividad). Además se observa que existe una desviación de la cresta media anterior del cuerpo vertebral hacia el lado intervenido, es decir, existe rotación del cuerpo vertebral hacia la concavidad de la curva. Esto es así, por el desarrollo en anchura sin freno del CNC sano (hemisoma izquierdo), que se extiende hacia la derecha al no encontrar la oposición del hemisoma derecho que apenas se ha desarrollado (CNC atrófico). De este modo encontramos un aparente mayor desarrollo en anchura de lo que debería ser el hemisoma vertebral derecho, pero que, en realidad, corresponde al hemisoma izquierdo.

Otros autores han coincidido en señalar la posible importancia del CNC en la génesis de escoliosis experimentales. Beguiristain y cols. (36, 37) practicaron en cerdos una epifisiodesis unilateral del CNC mediante la compresión del mismo con un tornillo, obteniendo curvas laterales de convexidad hacia el lado intervenido (donde el CNC era atrófico), justificando sus hallazgos por el desplazamiento del volumen óseo desarrollado a partir del CNC sano hacia el lado afecto (donde apenas se había desarrollado el hemisoma correspondiente por la atrofia del CNC),



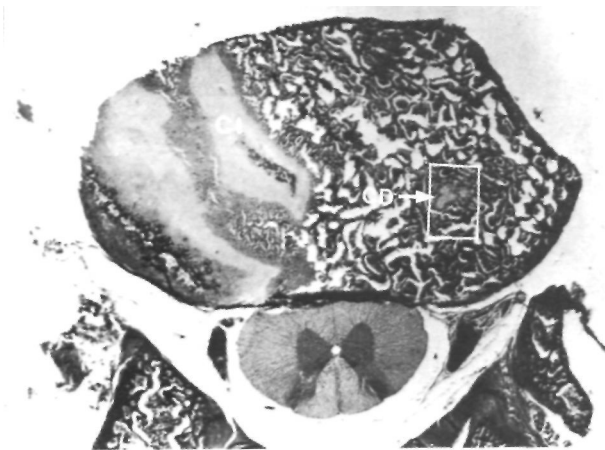
**Figura 5.** Radiografía en proyección lateral de la columna ya disecada del conejo n.º 22, en la que se puede observar la aparición de una lordosis lumbar de 20°, cuando lo fisiológico en el conejo es la existencia de cifosis lumbar.



**Figura 6.** Corte coronal en visión posterior de la vértebra L4 de la columna del conejo n.º 8 en el que apreciamos acuñaamiento vertebral lateral por la menor altura del hemisoma derecho. En el esquema adjunto se obtiene una diferencia a favor de la altura del hemisoma izquierdo de 12 mm.

y que sería la causa de la rotación del cuerpo vertebral hacia la concavidad. Sin embargo, no justifica el acuñaamiento lateral de los cuerpos vertebrales, ya que no reconoce al CNC papel alguno en el crecimiento en altura del hemisoma vertebral correspondiente.

Con nuestro modelo experimental afectamos directamente el crecimiento del CNC sin alterarlo de forma mecánica, pero sí alterando su desarrollo al interrumpir el aporte vascular de forma unilateral.



**Figura 7.** Corte histológico transversal de la vértebra L4 de la curva de 12° del conejo n.º 20, en la que se aprecia el desarrollo asimétrico entre el CNC derecho (irregular, estrecho y parcialmente osificado) y el CNC izquierdo (regular, más ancho y continuo), que muestra mayor actividad (tricrómico de Masson) (x40).

Algunos autores habían apuntado ya la posibilidad de que la afectación de los vasos que nutren los cartílagos vertebrales fuera la causa de las escoliosis obtenidas en sus experimentos. Haas (33) dedujo que las escoliosis experimentales que obtuvo en perros eran debidas a la destrucción parcial en el acto operatorio de los vasos que irrigaban los cartílagos de crecimiento. Mineiro (44), publicó que la posición del CNC era vulnerable a lesiones vasculares, dando lugar al crecimiento desigual del cuerpo vertebral y a la rotación del mismo.

Los hallazgos son similares radiológica y macroscópicamente a los que aparecen en la escoliosis idiopática humana. El hecho de que las curvas sean discretas puede explicarse por la cantidad de anastomosis vasculares existentes entre las ramas metaméricas antes de penetrar por el agujero nutricio y nos hace pensar que posiblemente existen otros vasos hacia el CNC, o anastomosis que hacen que con nuestras técnicas no destruyamos todo su aporte nutricional.

El que no se haya desarrollado ninguna curva en los animales dejados evolucionar 1 mes y sí en los dejados dos o tres meses, sugiere que sea aquel período de tiempo (alrededor de un mes) el intervalo de latencia necesario en los conejos para que aparezca la deformidad lateral desde que se produjo la lesión vascular. Si aceptásemos la teoría de Beguiristáin (45) por la que 1 día de la vida del conejo equi-

valdría a 40 días de la vida de una persona, y la teoría de que la lesión del CNC es el desencadenante que pone en marcha todos los fenómenos que van a desembocar en la aparición de las deformidades típicas de la escoliosis idiopática, podríamos entonces, extrapolando los resultados, afirmar que las lesiones que conducen al desarrollo de una escoliosis en las personas tendrían lugar alrededor de 3 años antes de la aparición de las deformidades. De poder

ser demostrada esta hipótesis, podría aportar datos interesantes en el terreno del tratamiento y, sobre todo, de la prevención y diagnóstico precoz de la escoliosis idiopática.

Estos hallazgos apoyan la idea de que cualquier alteración mecánica, metabólica o endocrina que afecte al desarrollo del CNC de forma unilateral inducirá el desarrollo de una escoliosis.

### Bibliografía

1. **Bigard JD.** Experimental thoracogenic scoliosis. *J Thorac Surg* 1935; 4: 435.
2. **Langeskiold A, Michelsson JE.** Experimental progressive scoliosis in the rabbit. *J Bone Joint Surg* 1961; 43B: 116-20.
3. **Michelsson JE.** The development of spinal deformity in experimental scoliosis. *Acta Orthop Scand* 1965; 36. Suppl 81: 91-103.
4. **Tressera J.** Escoliosis experimental. *Rev Ortop Traum* 1969; 31: 739-800.
5. **Piggot H.** Posterior rib resection in scoliosis. *J Bone Joint Surg* 1971; 53B: 663-71.
6. **Robin GC, Stein H.** Experimental scoliosis in primates, failure of a technique. *J Bone Joint Surg* 1973; 57B: 142-5.
7. **Sevastikoglou JA, Aaro S, Lindholm ST, Dalhorn M.** Experimental scoliosis in growing rabbits by operations on the rib cage. *Clin Orthop* 1978; 136: 282-6.
8. **Thomas S, Dave PM.** Experimental scoliosis in monkeys. *Acta Orthop Scand* 1985; 56: 43-6.
9. **Smith RM.** Experimental spinal deformity produced by rib lengthening. *Spine* 1991; 16: 687-8.
10. **Somerville EW.** Rotation lordosis, the development of the single curve. *J Bone Joint Surg* 1952; 34B: 421-7.
11. **Alexander MA, Bunch WH, Ebbesson SOE.** Can experimental dorsal rhizotomy produce escoliosis? *J Bone Joint Surg* 1972; 54A: 1509-13.
12. **Schwartzmann JR, Miles M.** Experimental production of scoliosis in rats and mice. *J Bone Joint Surg* 1945; 27: 59-69.
13. **Hoppenfeld S, Spiro A.** Histochemical findings in the paraespal muscles in patients with idiopathic scoliosis. *J Bone Joint Surg* 1973; 55A: 435.
14. **De Salis J, Beguiristáin JL, Cañadell J.** The production of experimental scoliosis by selective arterial ablation. *Int Orthop* 1980; 3: 311-5.
15. **Barrios C, Tuñón MT, De Salis JA, Beguiristáin JL, Cañadell J.** Scoliosis induced by medullary damage: an experimental study in rabbits. *Spine* 1987; 12: 433-9.
16. **Arrotegui JL, Barrios C, Gil Cano F.** Interrupción de aferencias propioceptivas a nivel de la segunda neurona inducen escoliosis: estudio experimental en ratas. *Rev Esp Cir Osteoart* 1990; 25: 9-16.
17. **Arrotegui JL, Barrios C.** Estudio electromiográfico de la musculatura paravertebral en animales con escoliosis inducida de forma experimental: ¿factor etiológico primario o secundario? *Rev Esp Neurol* 1990; 5: 243-6.
18. **Barrios C, Arrotegui JL.** Experimental kyphoscoliosis induced in rats by selective brain stem damage. *Int Orthop* 1992; 16: 146-51.
19. **Lindahl O, Raeder E.** Medical analysis of forces involved in idiopathic scoliosis. *Acta Orthop Scand* 1962; 32: 27-38.
20. **Roaf R.** Vertebral growth and its mechanical control. *J Bone Joint Surg* 1960; 42B: 40-59.
21. **Mac Ewen GD.** Experimental scoliosis. *Clin Orthop* 1973; 93: 69-81.
22. **Taffs LF, Magrath DI, Lytton NA.** Monkey scoliosis. *Lancet* 1979; 8125: 1078-79.
23. **Pincott JR, Davies JS, Taffs LF.** Scoliosis caused by section of dorsal spinal nerve roots. *J Bone Joint Surg* 1984; 66B: 27-9.
24. **Ventura N, Suso S, Llusa M.** Escoliosis experimental. Contribución al diagnóstico y tratamiento precoz de la escoliosis infantil de tipo progresivo. *Rev Ortop Traum* 1989; 33: 1-13.
25. **Hakkarainen S.** Experimental scoliosis. Production of structural scoliosis by immobilization of young rabbits in a scoliotic position. *Acta Orthop Scand* 1981; 52 (Suppl. 192): 57-74.
26. **Smith RM, Dickson RA.** Experimental structural scoliosis. *J Bone Joint Surg* 1987; 69B: 576-81.
27. **Poussa M, Schlenka D, Ritsila V.** Scoliosis in growing rabbits induced with and extension splint. *Acta Orthop Scand* 1991; 62: 136-8.
28. **Ponseti IV, Shepard RS.** Lesions of the skeleton and of other mesodermal tissues in rats fed with sweet-pea *Lathyrus odoratus* seeds. *J Bone Joint Surg* 1954; 36A: 1031-58.
29. **Opsahl W, Abbott U, Kenney C, Rucker R.** Scoliosis in chickens, responsiveness of severity and incidences to dietary copper. *Science* 1984; 225: 440-2.
30. **Thillard MJ.** Aspects anatomique et histologique des vertebres thoraciques dans la scoliose experimentale chez le poulet epiphysectomise. *C R Assoc Anat* 1965; 129: 1734-57.
31. **Engel D, Richer A.** Experiments on the production of spinal deformities by radium. *Am J Roentgenol* 1939; 42: 217-34.
32. **Arkin AM, Simon N.** Radiation scoliosis: an experimental study. *J Bone Joint Surg* 1950; 32A: 396-401.
33. **Haas SL.** Experimental production of scoliosis. *J Bone Joint Surg* 1939; 21: 963-8.
34. **Birgard JD, Musselman MM.** Scoliosis, its experimental production and correction; growth and fusion of vertebral bodies. *Surg Gynecol Obst* 1940; 70: 1029-39.
35. **Nachlas IW, Borden JN.** The cure of experimental scoliosis by direct growth control. *J Bone Joint Surg* 1951; 33A: 24-34.
36. **Beguiristáin JL, De Salis J, Oriaino A, Cañadell J.** Experimental scoliosis by epiphysiodesis in pigs. *Int Orthop* 1980; 3: 317-21.



37. **Beguiristáin JL, Gili RJ.** Influencia de la fisis neurocentral en la patogenia de la escoliosis experimental. *Gaceta Médica Bilbao* 1977; 74: 995-1018.
38. **Berlanga Hernández JL.** Escoliosis experimental por lesión vascular metamérica. Tesis Doctoral. Univ. de Valencia. Valencia 1988.
39. **Baeza Noci J.** Escoliosis experimental por lesión directa del cartílago neurocentral. Tesis Doctoral. Univ. de Valencia. Valencia. 1992.
40. **Robles D, Berlanga JL, Baeza J, Valverde AA.** Idiopathic scoliosis: an experimental study. *J Bone Joint Surg* 1992; 74B (Suppl. I): 59-60.
41. **Robles Martín D, Martí Faus M.** Filogenia y ontogenia de la columna vertebral humana. Valencia: Gráficas Morvedre, 1987.
42. **Amato VP, Bombellil R.** The normal vascular supply of the vertebral column in the growing rabbit. *J Bone Joint Surg* 1959; 41B: 782-95.
43. **Robles Marín D.** Aportaciones al conocimiento de la vascularización en la columna vertebral. *An Anat* 1972; 21: 557-69.
44. **Mineiro JD.** Columna vertebral humana. Alguns aspectos da sua estrutura y vascularizaçao. Tesis Doctoral. Univ. de Lisboa. Lisboa 1965.
45. **Beguiristáin Gurpide JL.** Escoliosis experimental en ratas bípedas. *Rev Ortop Traum* 1974; 18: 367-80.