

Tratamiento de los tumores metafiso-epifisarios malignos de extremidad inferior con prótesis

J.A. CARA, A.F. LACLERIGA, M. SAN JULIAN y J. CAÑADELL

Departamento de Cirugía Ortopédica y Traumatología. Clínica Universitaria de Navarra. Universidad de Pamplona.

Resumen.—Desde Abril de 1977 hasta Junio de 1992, han sido tratados 110 pacientes mediante cirugía conservadora por presentar un tumor óseo primitivo maligno en región metafiso-epifisaria de fémur y tibia. El seguimiento medio ha sido de 6.4 años (1-15 años). El diagnóstico histológico ha sido: osteosarcoma (48 casos), tumores metastásicos (25) y Sarcoma de Ewing (8 casos) entre otros. La localización del tumor fue: extremidad proximal de fémur (42 casos) y distal de fémur y proximal de tibia (56 casos). Todos los pacientes han sido tratados siguiendo los protocolos del Cáncer de la Clínica Universitaria de Navarra. La supervivencia actual se sitúa en el 72%. 5 casos (8%) presentaron recurrencia local y 5 (8%) enfermedad metastásica. La funcionalidad, siguiendo los criterios de Mankin ha sido: en la cadera un 64.6% de excelentes y buenos resultados y en la rodilla un 62.4%. Las principales complicaciones han sido infección (6 casos) y ruptura del implante (PTR GSB) (6 casos). Creemos que el desarrollo médico-quirúrgico ha permitido que el tratamiento conservador de la extremidad sea el de elección, frente a la amputación en este tipo de patología.

Palabras clave: Tumores óseos. Banco de hueso. Injertos homólogos. Endoprótesis.

TREATMENT WITH ENDOPROSTHESIS OF EPIPHISEAL MALIGNANT BONE TUMOR IN THE LIMB

Summary.—From April 1977 to June 1992, 110 cases of malignant bone tumors have been treated in the Department of Orthopaedics of the Navarra University Clinic by limb salvage surgery located at the femur and tibia epiphysis. The mean follow-up period was 6.4 years (1 to 15 years). The histologic diagnosis was osteosarcoma in 48 cases, metastasis in 25 cases, Ewing's sarcoma in 8 cases and others. The anatomic sites included proximal femur in 42 cases and distal femur or proximal tibia in 56 cases. All the patients were treated following the Cancer Protocols of the Navarra University Clinic. At review, the global survival rate was 72%. 5 cases (8%) developed local recurrences and 5% metastatic disease. The most significant complications were infection 6 cases, and failure of the material of osteosynthesis (Knee endoprosthesis) 6 cases. We think that the medical, surgical and rehabilitative advances have allowed limb saving surgery to become the primary method of treatment of bone malignant tumors in young children, being a successful alternative to amputation.

Key Words: Bone tumor. Bone bank. Allograft. Endoprosthesis.

INTRODUCCIÓN

El tratamiento curativo de los tumores óseos primitivos malignos exige la resección quirúrgica "en bloque" de toda la enfermedad macroscópica existente en el momento del diagnóstico.

Correspondencia:

Dr.D. JOSÉ ANTONIO CARA DEL ROSAL
Dpto de C. Ortopédica y Traumatología
Clínica Universitaria de Navarra
31080 Pamplona. Apto 192.

Los procedimientos quirúrgicos existentes para conseguir dicho objetivo pueden encuadrarse dentro de dos posibilidades fundamentales: la amputación o las técnicas de conservación de la extremidad.

Durante los últimos años, la introducción de nuevos medios diagnósticos por la imagen (1,2), y el uso de la quimioterapia preoperatoria (3,4,5,6) y radioterapia (7,8,9), han contribuido a realizar este tipo de cirugía. Por este motivo se han desarrollado las modernas técnicas de cirugía de salvamento de miembros (10,11,12,13,14,15,16,17,18,19,20,21,22,23,24,25,26,27).

Los tumores óseos primitivos, asientan principalmente a nivel metafisario de los huesos largos, en su vertiente más fértil (28), de ahí que su mayor frecuencia sea a nivel de la extremidad distal del fémur, extremidad proximal de la tibia y extremidad proximal del húmero. A estos niveles, la reconstrucción plantea el problema de la corrección del defecto articular, que sólo puede efectuarse mediante la artrodesis o la artroplastia; aunque si queremos reconstruir funcionalmente el defecto óseo, tendremos que acudir a una artroplastia "artificial" (prótesis de resección) o una artroplastia "natural" (aloinjerto óseo osteoarticular).

Con la aparición y desarrollo de los bancos de huesos (29,30), los aloinjertos osteocartilaginosos constituyen la solución más deseable "a priori", si bien presentan todavía problemas pendientes de resolver como son la conservación del cartílago articular o la denervación articular que conducen a una situación similar a la de la artropatía neuropática (11).

Las prótesis de resección son la alternativa más utilizada en la actualidad. Hace unos 30 años comenzaron a usarse en tumores benignos con agresividad local o altamente recidivantes, como el tumor de células gigantes, y en tumores malignos de bajo grado, condrosarcoma y osteosarcoma parostal (28).

En este trabajo exponemos nuestra experiencia en el uso de prótesis de resección de fémur en pacientes afectados de tumores óseos malignos de esta localización.

MATERIAL Y MÉTODOS

Desde Abril de 1977 hasta Junio de 1992, se han intervenido en nuestro departamento 110 pacientes

afectos de tumores óseos malignos de localización metafiso-epifisaria de fémur y tibia tratados con prótesis de resección.

Después de revisar las historias clínicas, hemos descartado 13 pacientes por tener un seguimiento inadecuado.

De los 98 pacientes restantes, la edad media fue de 22.9 años, con un rango entre 7 y 69 años. La distribución por sexos fue de 54 mujeres y 48 hombres.

El protocolo preoperatorio incluía radiología convencional, angiografía digitalizada, gammagrafía con Tc99, TAC o RNM y biopsia percutánea por punción. En nuestro protocolo no consideramos los criterios de Enneking (31) en cuanto a la indicación quirúrgica respecto a la afectación intra o extracompartimental. Se realizaron radiografía de tórax y TAC pulmonar para descartar posibles metástasis a este nivel.

El diagnóstico histológico predominante es el osteosarcoma, seguido a distancia por los tumores metastásicos, el histiocitoma fibroso maligno, el sarcoma de Ewing y el condrosarcoma (Tabla I).

TABLA I. DIAGNÓSTICO ANATOMOPATOLÓGICO

Osteosarcoma	48	pacientes
H.F.M.	8	paciente
S Ewing	7	pacientes
Condrosarcoma	7	pacientes
Fibrosarcoma	2	pacientes
T.Cel. Gigantes	1	paciente
T. Metastásico	25	pacientes
Mama		(15)
Renal		(3)
Pulmón		(3)
(Otros)		(4)

El tratamiento aplicado ha sido: a nivel de la extremidad proximal de fémur (42 casos): 30 prótesis de resección de Muller (Fig. 1), 6 prótesis autobloqueante de Muller con aloinjerto, 4 prótesis isoelástica de resección (Fig. 2), 1 prótesis de revisión de Wagner con aloinjerto (Fig. 3) y 1 aloinjerto osteoarticular. A nivel de la rodilla (56 casos): 52 prótesis de rodilla GSB, 29 de ellas con aloinjerto (Fig. 4) y el resto con material no biológico (Fig. 5) y 4 aloinjertos osteoarticulares (Tabla II).

Los aloinjertos óseos crioconservados eran obtenidos en condiciones estériles de cadáveres siguiendo los criterios de la Asociación Americana de Banco de

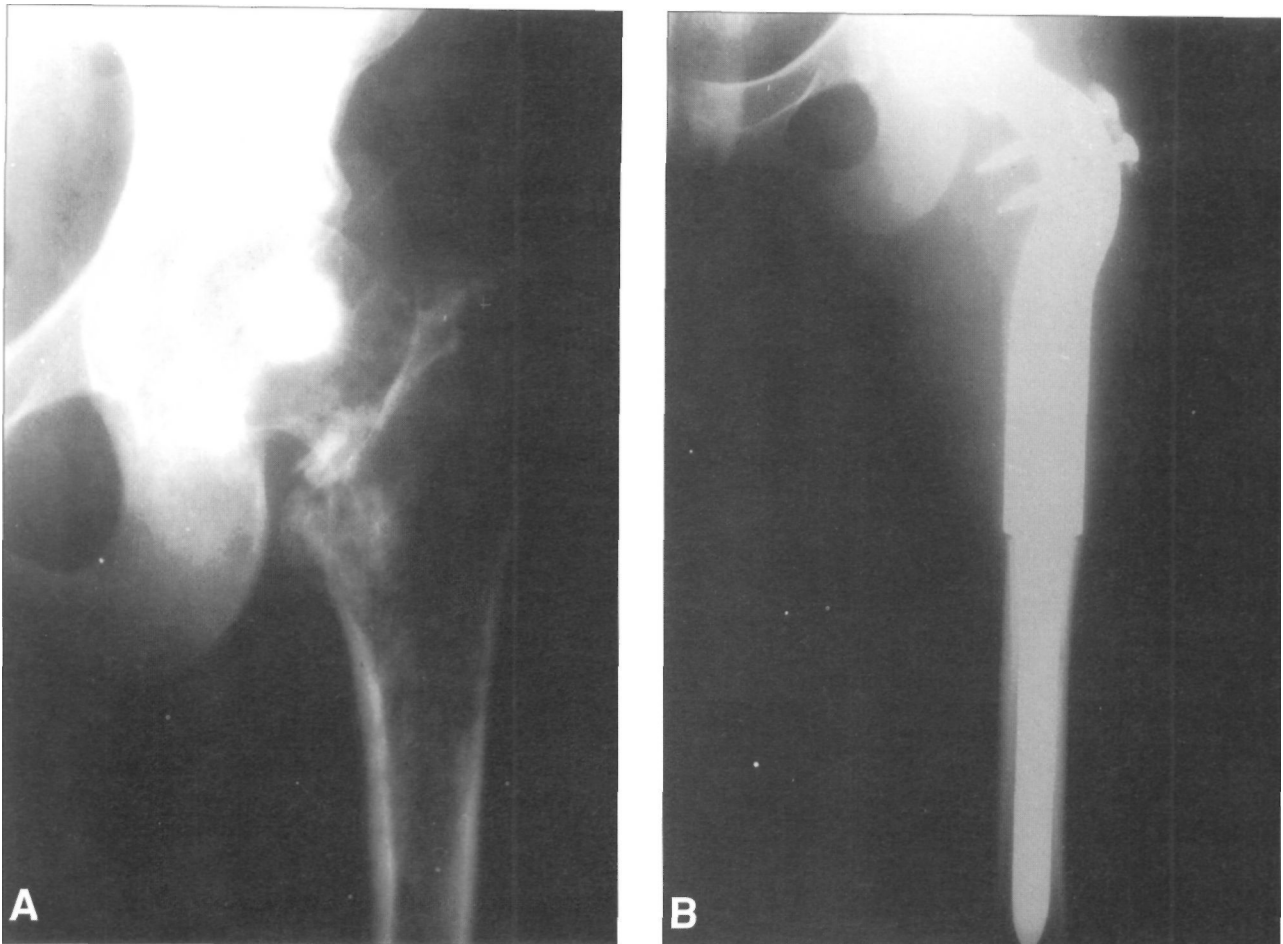


Figura 1. A) Tumor metastásico de hipernefroma. B) Fue intervenido con una prótesis de resección de Muller.

Tejidos (29) con pequeñas modificaciones adaptadas a nuestro medio. Los exámenes de laboratorio consistieron en cultivos para aerobios y anaerobios, sífilis, hepatitis B, hepatitis C y HIV (30).

Cuando se trataba de un tumor primario, no metastásico, se resecaba en bloque, incluyendo la zona de la cicatriz de la biopsia, con un margen de seguridad

de 5 cm, según los datos informados por la TAC o RNM y realizando biopsia intraoperatoria de los márgenes del mismo.

El tratamiento quimioterápico y radioterápico se hace siguiendo los protocolos de tratamiento del cáncer en la Clínica Universitaria de Navarra (5,6).

Se hizo profilaxis antibiótica en aquellos casos en los que se usó aloinjerto óseo con 1 gramo de cefazolina intravenoso cada 8 horas durante una semana, seguido posteriormente con antibioterapia oral durante tres semanas.

Posteriormente se hicieron revisiones mensuales o bimensuales durante el primer año en el que se realizó la quimioterapia sistémica, con estudios para comprobar el control local y sistémico de la enfermedad. Tras terminar este primer año, se realizaron revisiones cada 3 meses y finalmente cada 6 meses.

Para la valoración de la funcionalidad, utilizamos los criterios establecidos en la Tabla III que es una modificación de la de Mankin (15,23), calificando como excelente cuando la puntuación es de 11 ó 12, bueno si es de 8 ó 10, aceptable si es 6,7 u 8 y mala si es menor de 6.

TABLA II. LOCALIZACION E IMPLANTE UTILIZADO

Extremidad proximal del fémur	42 casos
Prótesis de resección	30
Prótesis Muller + Aloinj.	6
Prótesis Isoelástica	4
Prótesis Wagner + Aloinj.	1
Aloinj. Osteoarticular	1
Extremidad distal de fémur + Extremidad proximal de tibia:	56 casos
PTR + Aloinjerto	29
PTR + Plástico	23
Aloinj. Osteoarticular	4

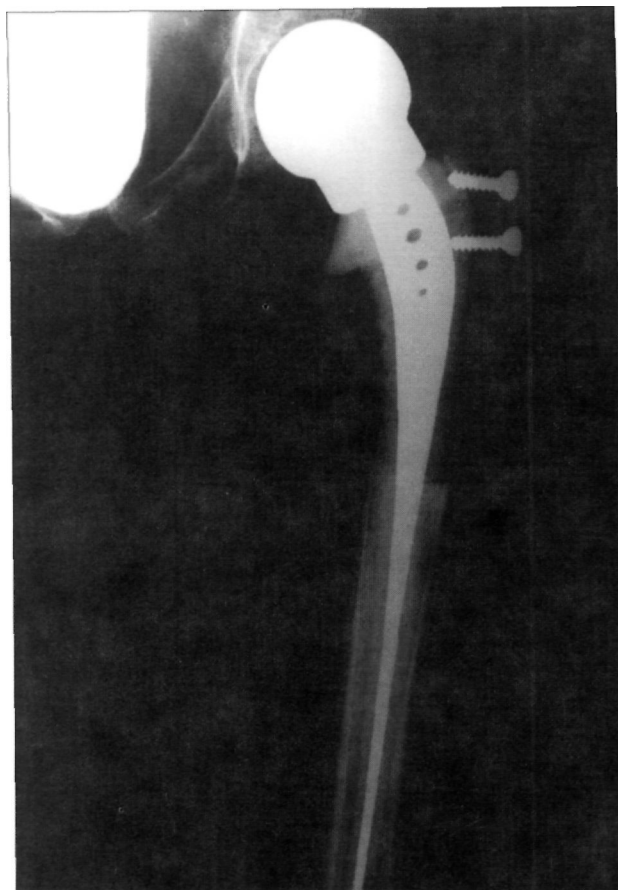

Figura 2. Prótesis isoelástica de resección en paciente afecto de un sarcoma de Ewing.

RESULTADOS

a) Control de la enfermedad

De los 98 pacientes, no tenemos en cuenta los 25 tumores secundarios, ya que el tratamiento realizado no fue encaminado a controlar la enfermedad, sino paliativo del dolor y para conseguir una calidad de vida mejor (32) y 13 por tener un seguimiento inferior a un año.

De los 60 restantes, el seguimiento medio ha sido de 6.4 años con un rango entre 1 y 15 años.

TABLA III. CRITERIOS DE VALORACIÓN FUNCIONAL DE RESULTADOS.

Puntuación	Dolor	Estabilidad	Movimiento	Marcha
3	No	Completa	Mayor 2/3	Autónoma
2	Ocasional	Casi completa	Mayor 1/2	Limitada
1	Habitual	Inest.Parcial	Mayor 1/3	Muy limitada
0	Siempre	Inest. Total	Menor 1/3	Imposible

Actualmente han fallecido 17 pacientes (28%), de los que 8 presentaban metástasis al diagnóstico. Del resto, han presentado recidiva local 5 pacientes (8%), tratados mediante resección más amplia. 5 pacientes han presentado metástasis pulmonares, tratados 4 de ellos mediante toracotomía y resección, estando el otro pendiente de tratamiento.

La supervivencia actuarial es del 72%

b) Funcionalidad del miembro

La funcionalidad va a depender de la localización y del tipo de implante.

En la cadera, evaluamos tan sólo los pacientes que habían sido intervenidos por un tumor primario, ya que aquellos operados por metástasis presentaban un estado terminal de su enfermedad. En total son 17 pacientes, y la funcionalidad, siguiendo los criterios de la Tabla III, han sido: excelentes (35.2%), 5 buenos (29.4%), 5 aceptables (29.4%) y 1 malo (5.8%). No hemos encontrado diferencias significativas entre un tipo y otro de implante.

En la rodilla los resultados han sido: 18 excelentes (32.1%), 17 buenos (30.3%), 15 aceptables (26.7%) y 6 malos (10.7%). De los distintos implantes usados, los que peores resultados tenemos son los aloinjertos osteoarticulares, no teniendo ninguno bueno ni excelente; y entre el uso de la prótesis con aloinjerto o con material biológico, éste último presenta mejor resultado funcional a corto plazo, equiparándose al cabo de los años (23 y 25).

c) Complicaciones

Las complicaciones más frecuentes que hemos tenido han sido: en 6 ocasiones ruptura del material implantado (PTR GSB). En 5 ocasiones hubo lesión del nervio ciático poplíteo externo, tres por tracción y dos por radioterapia. De éstas, 3 han recuperado totalmente, otro parcial y otro no ha recuperado.

En 6 ocasiones hubo infección, 4 de ellas profundas necesitando limpieza quirúrgica, resolviéndose en todos los casos menos uno; y en 3 ocasiones hubo luxación de la prótesis (2 de rodilla y 1 de cadera), todas en el post-operatorio inmediato. Hubo un caso de isquemia transitoria del miembro intervenido.

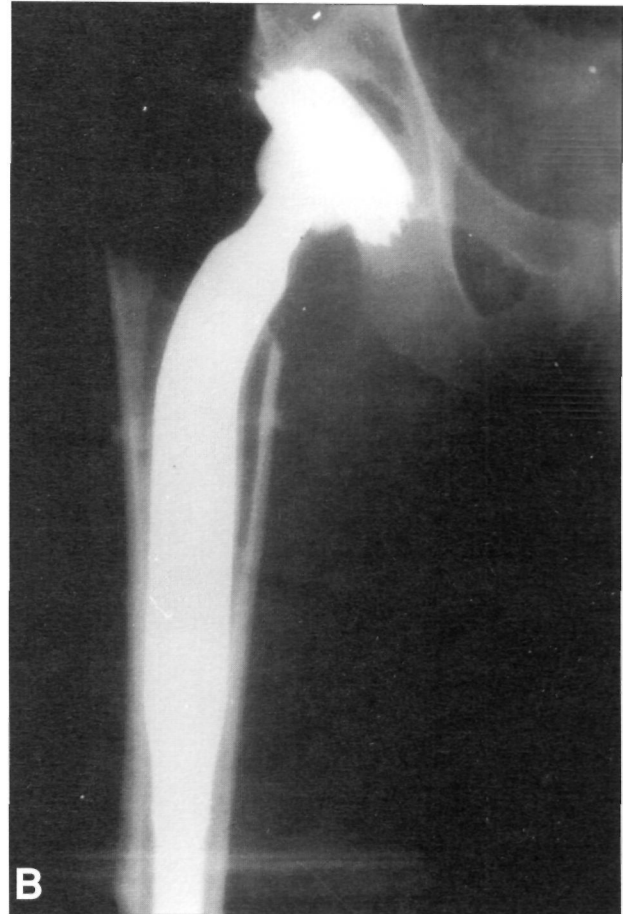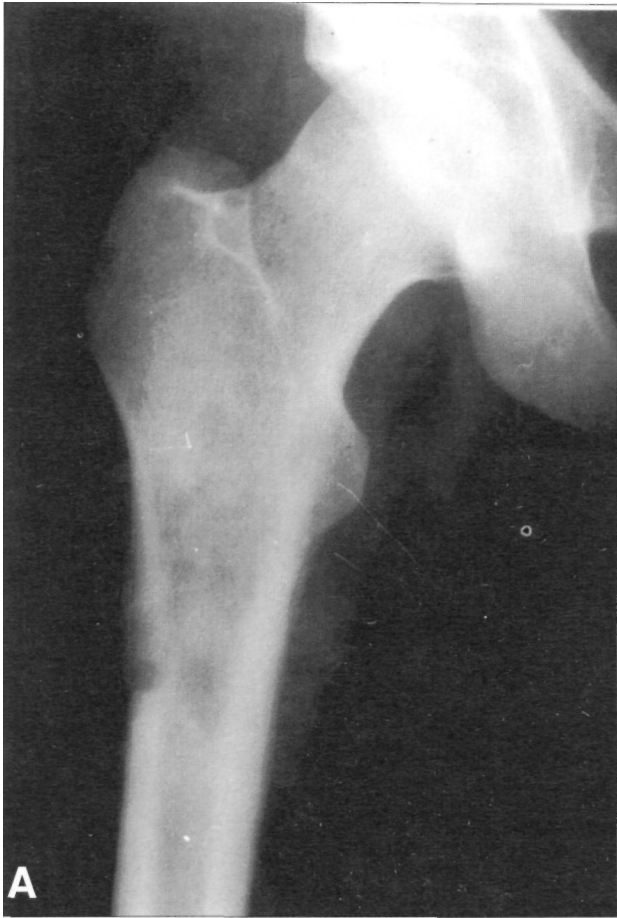


Figura 3. A) Sarcoma de Ewing de tercio superior de fémur. B) Se trató con una prótesis de Wagner enfundada en un aloinjerto (imagen post-operatoria).

En 7 ocasiones hemos tenido que realizar un recambio de la prótesis, 6 de ellas de rodilla por ruptura del implante y 1 de cadera por dolor.

DISCUSIÓN

En las últimas décadas ha crecido el entusiasmo en la cirugía conservadora de extremidades, en parte por la eficacia de los tratamientos quimioterápicos, mejor diagnóstico por la imagen y avances técnicos en la reconstrucción de los graves defectos óseos.

Recientes estudios han demostrado un excelente control local de la enfermedad conservando la función. Harris et al. (33) realizó un estudio comparativo entre pacientes que habían sido amputados y aquellos a los que se les había preservado la extremidad, encontrando resultados funcionales semejantes pero mayor aceptabilidad emocional en aquellos a los que se les había sometido a cirugía conservadora.

El porcentaje de recurrencia es similar entre los amputados y los sometidos a cirugía conser-

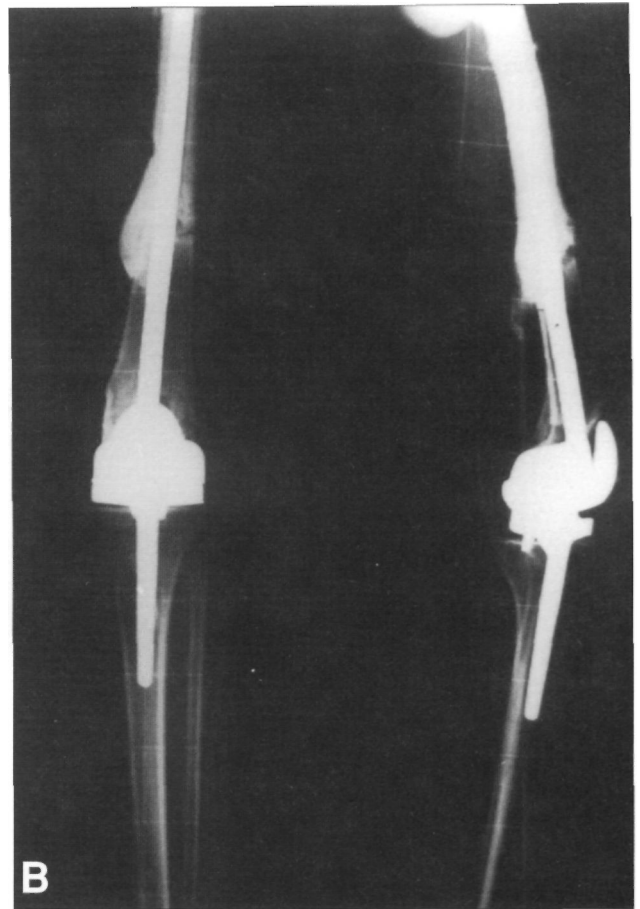
vadora; y la supervivencia también es comparable (34).

El control de la enfermedad se consigue gracias al tratamiento multidisciplinar de estos tumores. Para el control sistémico, creemos que la quimioterapia ha supuesto un gran avance en el tratamiento de la enfermedad y la cirugía es fundamental para el control local. En nuestra serie, observamos que cuando no hay metástasis al ingreso, la expectativa de vida es mucho mayor, siendo ésta por encima del 75%. El índice de recurrencia es del 8%, siendo semejante al de otros autores: Mankin (15) 3.2%, Delépine (11) 5%, o Alho (10) 14%.

Se han descrito varios procedimientos para poder conservar la articulación (15,16,20); pero si esto no es posible se tiene que reconstruir el defecto con una "prótesis biológica" -aloinjerto osteoarticular- (13,15) o diversos tipos de endoprótesis (12,17,21,23,25,26). Todos estos procedimientos incluyen prótesis, aloinjertos osteoarticulares, aloinjertos con prótesis y artrodesis. Es frecuente que alguno de estos procedimientos

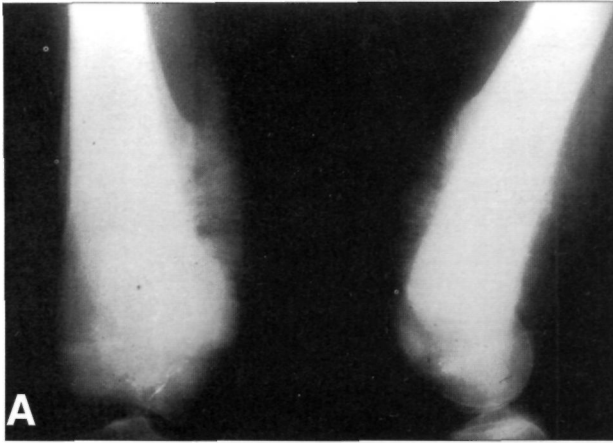

Figura 4. A) Osteosarcoma de tercio inferior de fémur B) Se trató con una prótesis GSB ® enfundada en un aloinjerto.



quirúrgicos sea criticado por su durabilidad, función y morbilidad. Nosotros pensamos que la reconstrucción necesita individualizarse basándose en la edad del paciente, talla, demanda funcional, deseos y en la experiencia del cirujano.

Para la reconstrucción de la articulación se pueden emplear las endoprótesis que sustituyen la articulación y el hueso usando metal y componentes plásticos (polietileno). Presentan el inconveniente de la imposibilidad para reinsertar la musculatura y tendones; sin embargo, tiene la ventaja de que su implantación es sencilla y los resultados funcionales a corto plazo son buenos. La mayor duda radica en su durabilidad.

El aloinjerto osteoarticular es la solución "biológica" a estas preguntas. Con este procedimiento reemplazamos una articulación por otra y la musculatura se puede reinsertar sobre material biológico; sin embargo, presenta ciertos problemas como pueden ser la degeneración articular al ser una articulación neuropática, fracturas, pseudoartrosis, inestabilidades o rigideces, etc.

Existe un tercer tipo de reconstrucción sobre la que queremos llamar la atención: es el uso

asociado de aloinjertos y prótesis. Esta asociación puede disminuir alguno de nuestros problemas de degeneración articular de los injertos. En nuestra experiencia (18,21,22, 23,24,25, 26,27) esta técnica muestra tener menos complicaciones y mejor funcionalidad que con los aloinjertos osteoarticulares.

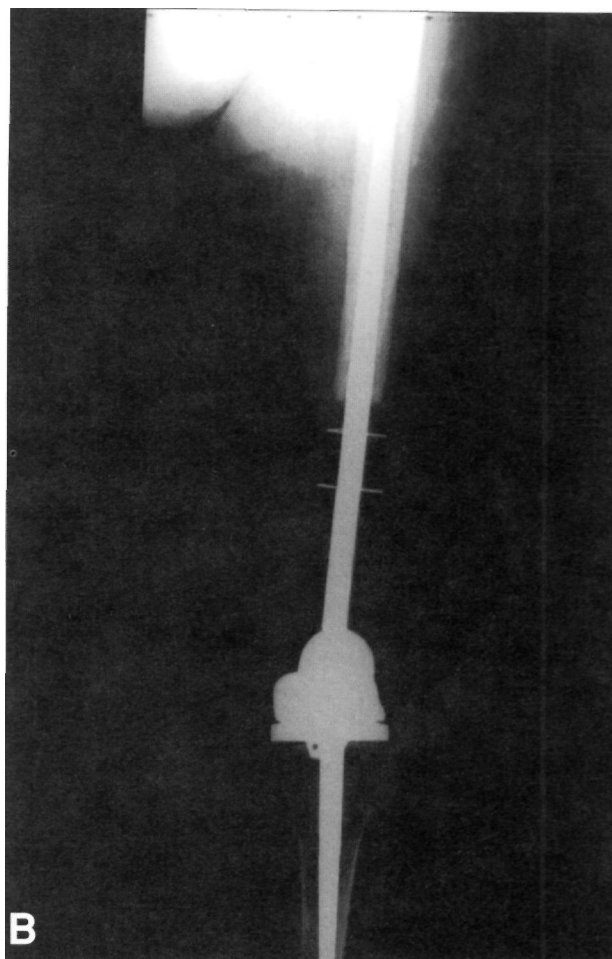
La artrodesis está indicada, principalmente en el miembro inferior. Nosotros usamos esta técnica sobre todo a nivel de la extremidad distal de la tibia (tobillo) por no presentar graves trastornos funcionales y ser bien tolerada.

Respecto a la funcionalidad existen diferencias significativas según la localización del tumor. En la cadera hay menos problemas consiguiendo una funcionalidad satisfactoria en la mayoría de los casos. La movilidad postoperatoria pasiva es completa, con una buena estabilidad y una deambulación independiente sin ayuda externa de muletas.

La funcionalidad en la rodilla parece ser mejor. Todos nuestros pacientes vuelven a caminar con o sin muletas, y el grado de movilidad es más que aceptable. En este aspecto la rehabilitación desde el momento de la intervención es

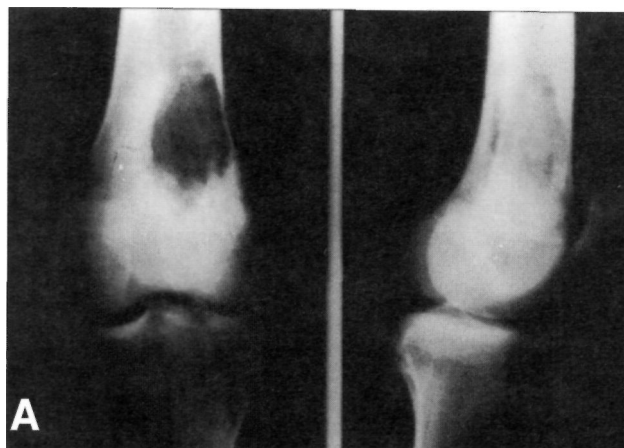

Figura 5. A) Histiocitoma fibroso maligno de fémur. B) Fue intervenido mediante resección tumoral y colocación de una prótesis de resección de rodilla enfundada en material no biológico.



fundamental, y en aquellos casos en los que se ha visto limitada, la movilización bajo anestesia puede ser un recurso importante, mejorando todos ellos.

Actualmente damos mucha importancia a las disimetrías que se pueden ocasionar al final del crecimiento, que a veces son más importantes que la propia funcionalidad del miembro. En la extremidad superior, disimetrías de 8-10 cm son tolerables, pero en el miembro inferior son más problemáticas. Existen diversas técnicas quirúrgicas para mejorar la situación. Nosotros tenemos experiencia en la elongación ósea en estos pacientes (35). En nuestra opinión es la técnica más fisiológica de todas, permite corregir grandes disimetrías y a veces la asociamos a una epifisiodesis de la rodilla contralateral.

Todas estas técnicas presentan un alto índice de complicaciones, entre las que destacan movilizaciones y ruptura del implante, pseudoartrosis e infección. Esta última complicación creemos que es la más importante de todas, y sobre todo con el uso de aloinjertos (36,37,38). No obstante, Tomford et al (38) revisaron su experiencia y no encontraron una mayor incidencia en el uso de aloinjertos con respecto a otro tipo de intervención de envergadura semejante. En nuestra serie, la incidencia de infección es del 6.1%, semejante al de otros autores.

Por todo lo mencionado, creemos que estamos entrando en un nuevo capítulo de la cirugía oncológica del sistema músculo-esquelético, que es el desarrollo de nuevas técnicas de reconstrucción de miembros tras fracasos anteriores.

Bibliografía

1. Bilbao I, Longo J, Sierrasesúmaga L, Calvo F y Ganoza C (Eds): Treatment of malignant bone tumors in children and adolescents. Servicio de publicaciones de la Universidad de Navarra. Pamplona 1991, pp 161-80.

2. **Murphy WA.** Imaging bone tumors in the 1990s. *Cancer* 1991; 67: 1169-76.
3. **Bacci G, Picci P, Ruggieri P, et al.** Primary chemotherapy and delayed surgery (neoadjuvant chemotherapy) for osteosarcoma of the extremities. The Instituto Rizzoli Experience in 127 patients treated preoperatively with methotrexate IV (high vs moderate doses) and cisplatinum IA. *Cancer* 1990; 65: 2539-53.
4. **Rosen G, Caparros B, Nirenberg A et al.** Ewing's sarcoma. Ten-year experience with adjuvant chemotherapy. *Cancer* 1981; 47: 2204-13.
5. **Sierrasesúмага L, Antillón F, Cañadell J.** Treatment of Ewing's sarcoma: Protocol, description, applications and results. En: Cañadell J, Sierrasesúмага L, Calvo P y Ganoza C (Eds): Treatment of malignant bone tumors in children and adolescents. Servicio de Publicaciones de la Universidad de Navarra. Pamplona 1991, pp 151-60.
6. **Sierrasesúмага L, Antillón F, Cañadell J.** Treatment of osteosarcoma: Protocol, description, applications and results. En: Cañadell J, Sierrasesúмага L, Calvo F, y Ganoza C (Eds): Treatment of malignant bone tumors in children and adolescents. Servicio de Publicaciones de la Universidad de Navarra. Pamplona 1991, pp 137-50.
7. **Calvo F, Santos M, Azinovic I, Aristu JJ.** Radiotherapy in the multidisciplinary management of bone tumors. En: Cañadell J, Sierrasesúмага L, Calvo F, Ganoza C (Eds): Treatment of malignant bone tumors in children and adolescents. Servicio de Publicaciones de la Universidad de Navarra. Pamplona 1991, pp 181-220.
8. **Calvo F, Abuchaibe O, Villas C, Cañadell J, Sierrasesúмага L.** Ewing's sarcoma. En: Calvo F, Santos M y Brady LW (Eds): Intraoperative radiotherapy. Clinical experiences and results. Springer-Verlag Berlin, Heidelberg, New York 1992, pp 99-102.
9. **Calvo F, Azinovic I, Amillo S, Cañadell J, Sierrasesúмага L.** Osteosarcoma. En: Calvo F, Santos M y Brandy LW (Eds): Intraoperative radiotherapy. Clinical experiences and results. Springer-Verlag Berlin, Heidelberg, New York 1992, pp 103-8.
10. **Alho A, Karaharju EO, Korkala O, Lassonen EM, Holmstrom T, Muller C.** Allogenic grafts for bone tumor. *Acta Orthop Scand* 1989; 60: 143-7.
11. **Delépine G, Delépine N.** Resultats preliminaires de 79 allogreffes osseuses massives dans le traitement conservateur des tumeurs malignes de l'adulte et de l'enfant. *Int Orthop (SICOT)* 1988; 12: 21-9.
12. **Eckardt JJ, Eilber FR, Rosen G, Mirra JM, Dorey FJ, Ward WG, Kabo JM.** Endoprosthetic replacement for stage IIB osteosarcoma. *Clin Orthop* 1991; 270: 202-7.
13. **Gebhardt MC, Roth YF, Mankin HJ.** Osteoarticular allografts for reconstruction in the proximal part of the humerus after excision of a musculoskeletal tumor. *J Bone Joint Surg* 1990; 72A: 334-45.
14. **Johnson ME, Mankin HJ.** Reconstruction after resections of tumors involving the proximal femur. *Orthop Clin North Am* 1991; 22: 87-103.
15. **Mankin HJ, Doppelt SH, Sullivan TR, Tomford WW.** Osteoarticular and intercalary allograft transplantation in the management of malignant tumors of bone. *Cancer* 1982; 50: 613-28.
16. **Cañadell J, Cara JA, Ganoza C.** Physcal distraction and bone lengthening in the conservative treatment of malignant bone tumors in children. En: Cañadell J, Sierrasesúмага L, Calvo F, Ganoza C (Eds). Treatment of malignant bone tumors in children and adolescent. Servicio de Publicaciones de la Universidad de Navarra. Pamplona 191, pp 293-305.
17. **Kenan S, Bloom N, Lewis MM.** Limb-sparing surgery in skeletally immature patients with osteosarcoma. The use of an expansible prosthesis. *Clin Orthop* 1991; 270: 223-31.
18. **Cañadell J, Valentí JR, Cara JA.** Prótesis total de rodilla y defecto óseo y/o ligamentoso grave. *Rev Ortop Traum* 1992, 36 (Suppl 1): 28-32.
19. **Cara JA, Laclériga A, Losada J, Cañadell J.** Factores pronósticos en el tratamiento del condrosarcoma. *Rev Esp Cir Osteoart* 1991; 26: 195-9.
20. **Cara JA, Laclériga A.** Tumores óseos metafiso-diafisarios: Reconstrucción con aloinjertos intercalares. *Rev Esp Cir Osteoart.* 1992; 27: 133-40.
21. **Cara JA, Amillo S.** Prótesis de resección de rodilla en la cirugía reconstructiva tumoral. *Rev Ortop Traum* 1992; 36: 39-42.
22. **Cara JA, Gil Albarova J, Amillo S, Cañadell J.** Utilización de aloinjertos masivos en la cirugía reconstructiva tumoral. *Rev Ortop Traum* 1992;36: 8-16.
23. **Cara JA, Amillo S, Cañadell J.** La prótesis de resección de rodilla en la cirugía reconstructiva tumoral: Estudio comparativo entre el uso del aloinjerto y espaciador plástico. *Rev Med Univ Navarra* 1991; 36: 69-75.
24. **Cara JA.** Bone allograft in limb salvage surgery. 5e Congrès Mondial sur les banques de tissus de L'appareil locomoteur. Tome II. Marseille 1992, pp 2.
25. **Cara JA, Amillo S, Ganoza C.** Use of knee endoprostheses in bone tumours. En: Keneth Brown (Ed). Complications of limb salvage. Publisher ISOLS. Montreal 1991, pp 117-21.
26. **Cara JA, Gil Albarova J, Laclériga A y Cañadell J.** Bone allograft in limb salvage surgery. 4th meeting European Musculoskeletal Oncology Society (EMSOS). Birmingham. Inglaterra, Septiembre 1991, 13.
27. **Cara JA, Gil-Albarova J, Amillo S, Cañadell J.** Bone allograft after segmental resection of bone tumours. An International symposium New Trends in bone grafting, Tampere, Marzo 1991, 63.
28. **Campanacci M, Cervellati G.** Osteosarcoma: A review of 345. *Ital J Orthop Traumatol* 1975; 1: 5-16.
29. **Friedlaender GE, Mankin HJ.** Bone banking: current methods and suggested guidelines. *AAOS. Instr Course Lect* 1981; 30: 36-48.
30. **Amillo S, Cara JA, Valencí JR.** Banco de tejidos del sistema músculo-esquelético. Aplicaciones clínicas. *Rev Med Univ Navarra* 1990: 227-34.
31. **Enneking WF.** A system of staging musculoskeletal neoplasms. *Clin Orthop* 1986; 204: 9-16.
32. **Aguilella L, Moreno A, Azcárate J, Cañadell J.** La prótesis de resección en la patología metastásica del fémur. *Rev Ortop Traum* 1990; 34: 482-7.
33. **Harris IE, Leff AR, Gitelis S, Simon MA.** A comparison of function and walking efficiency in patients with agresive tumors at the knee treated by above-the-knee amputation, knee arthrodesis or knee arthroplasty. *J Bone Joint Surg* 1990; 72A: 1477-83.

34. **Simon MA, Aschliman MA, Thomas N, Mankin HJ.** Limb-salvage treatment versus amputation for osteosarcoma of the distal end of the femur. *J Bone Joint Surg* 1986; 69A: 1331-7.
35. **Cara JA, Gil Albarova J, Cañadell J.** Correction of late limb length discrepancies after treatment of bone tumours. En: Kenneth K.B. Brown (Ed): *Complications of limb salvage. Prevention, management and outcome.* 6th International Symposium on Limb Salvage, Montreal 1991, pp 533-8.
36. **Cara Ja, Cañadell J, Laclériga A.** Infection in grafting procedures. En: Kenneth LB Brown (Ed): *Complications of limb salvage. Prevention, management and outcome.* 6th International Symposium on Limb Salvage, Montreal 1991, pp 41-4.
37. **Cara JA, Forriol F, Cañadell J.** The management of allograft infection. 1st European conference on problems of tissue banking and clinical applications. Humboldt University. Berlin 1991, pp 23.
38. **Tomford WW, Thongpjasuk J, Mankin JH, Feraro MJ.** Frozen musculoskeletal allografts: a study of the clinical and causes of infection associated with their use. *J Bone Joint Surg* 1990, 72A: 1137-41.