

# Valoración densitométrica de la osteogénesis en distracción. Estudio experimental.

J. GIL ALBAROVA, C. GANOZA ARROSPIDE y J. CAÑADELL CARAFI

*Departamento de Cirugía Ortopédica y Traumatología. Clínica Universitaria. Facultad de Medicina. Universidad de Navarra.*

**Resumen.**— Comprobamos experimentalmente la utilidad de la densitometría ósea en el seguimiento evolutivo de la osteogénesis en distracción. Se utilizaron 12 corderos de 2 meses de edad, en los que se practicó a nivel del fémur izquierdo, una osteotomía diafisaria a cielo abierto y colocación de un fijador-distractor externo (Orthofix DAF). La distracción se inició en el 10º día del postoperatorio. Se estudiaron 3 subgrupos de 4 animales sacrificados a las 4, 9 y 13 semanas del postoperatorio, respectivamente. En todos los animales se practicó una elongación de 2 cm a una velocidad de 1 mm/día. Se realizó estudio radiológico simple y densitométrico del callo de elongación. Los resultados sugieren que la densitometría ósea mediante cuantificación digital radiológica, es un método válido en el seguimiento evolutivo de la osteogénesis en distracción.

**Descriptor:** Densitometría ósea. Elongación ósea. Distracción diferida.

**Summary.**— The purpose of the present study is to evaluate bone lengthening by means of bone mineral density analysis. We have operated 12 two-month-old lambs. Surgery was performed using a monolateral external fixator (Orthofix DAF) and a diaphyseal femoral osteotomy. Distraction was started after 10 days, and the amount of bone lengthening was 2 centimeters. The lambs were divided into three subgroups according to the postoperative follow-up time of sacrifice. Sacrifice was carried out after 4 weeks of surgery in subgroup A, 9 weeks in subgroup B and 13 weeks in subgroup C. The results were assessed by means of conventional radiology and callus mineral density was measured by means Quantitative Digital Radiology. The results obtained indicate that bone mineral density of the lengthened segment is a valid criteria to evaluate callus development during bone lengthening.

**Key Words:** Bone Mineral Density. Bone Lengthening. Delayed Distraction.

## INTRODUCCIÓN

La elongación ósea es un procedimiento quirúrgico frecuentemente utilizado en la Cirugía Ortopédica. Debido a las muchas posibilidades que ofrecen los métodos de elongación ósea, son diversos los estudios realizados para mejorar su eficacia y ampliar sus indicaciones. Actualmente, la práctica

totalidad de las elongaciones óseas se realizan mediante fijación externa y distracción progresiva, ya sea mediante una distracción fisaria o mediante la producción de una solución de continuidad ósea.

Se considera a Codivilla (1) como el autor del primer procedimiento de elongación ósea en 1905 mediante la realización de una osteotomía femoral oblicua, tracción transesquelética calcánea y vendaje de yeso en un segundo tiempo como método de contención. Posteriormente, y ya con la utilización de distintos tipos de fijadores externos, Putti en 1921 (2), Abbott en 1927 (3), Bosworth en 1931 (4), Compere en 1936 (5) y McCarroll en 1950 (6), practican elongaciones óseas con distintos métodos, y en

*Correspondencia:*

DR. D. J. GIL ALBAROVA.  
Departamento C.O.T.  
Clínica Universitaria.  
Apdo. 192-31080 Pamplona.

diferentes situaciones, sentando las bases iniciales del procedimiento. Anderson en 1952 (7) da a conocer su método introduciendo la práctica de la osteotomía transversal de forma percutánea. Posteriormente Ilizarov (8) empieza a usar un método similar con un nuevo aparato diseñado por él que más tarde se popularizaría. Wagner, con el diseño de su aparato fijador-distractor en 1971 (9) y la publicación de su técnica en 1978(10) impulsa el interés por la elongación ósea, que había sufrido cierto desprestigio por las publicaciones concernientes a las complicaciones observadas con las técnicas previamente utilizadas.

En la actualidad está muy difundida la aplicación del concepto de *callotaxis* introducido por De Bastiani en 1987 (11). En la técnica preconizada por este autor, el rasgo más innovador consiste en diferir la distracción un tiempo variable desde el momento de la realización de la osteotomía. Kawamura en 1968 (12) cuestiona la importancia o no de diferir la distracción, y considera que si la osteotomía se practica de forma percutánea y subperióstica, con mínima disección de los tejidos blandos (13), puede prescindirse de este paso en la técnica de elongación.

### **Métodos de valoración y seguimiento de la elongación ósea**

#### *A.- Valoración clínica*

Es evidente que la valoración clínica en el seguimiento evolutivo del paciente sometido a un procedimiento de elongación ósea, resulta insustituible. Gracias a la revisión periódica del paciente podemos prevenir, o instaurar un tratamiento precoz de las complicaciones que pueden surgir durante el proceso de elongación. Estas revisiones periódicas varían en su frecuencia dependiendo del método que estemos utilizando. Así, si nos decidimos por utilizar un fijador circular deberemos realizar revisiones frecuentes, puesto que este tipo de distractores por la complejidad de su manejo no permiten una fácil autoelongación domiciliaria del paciente. En cambio, el empleo de un fijador monolateral permite un relativo distanciamiento de las revisiones clínicas puesto que los dispositivos de elongación suelen ser sencillos, lo cual permite un rápido aprendizaje por parte del paciente que generalmente puede realizar sin problemas la elongación diaria.

#### *B.- Valoración por la imagen*

En lo que respecta a los métodos de valoración evolutiva del hueso regenerado en distracción, por

la imagen, existen en la actualidad diversos procedimientos técnicos entre los que podemos destacar:

1.- *La radiografía simple*, quizás sea el método por excelencia de valoración por la imagen en la Cirugía Ortopédica. Es un método rápido, económico, fácilmente disponible y cuya interpretación no exige un proceso técnico relativamente complicado como alguno de los otros métodos que veremos. Estos hechos la convierten en un método de elección, pero cuenta con el inconveniente de la radiación del paciente. Puesto que suelen ser individuos comprendidos en las dos primeras décadas de la vida no es aconsejable realizar este tipo de exploración con excesiva frecuencia (14). Se emplea como método de seguimiento en la etapa de distracción ósea y en la de maduración del hueso neoformado (14,15,16,17,18). La aparición de una imagen radiológica de tubulización del hueso neoformado es un factor a considerar en la retirada de la fijación externa (11,14,15,18,19,20,21,22,23,24,25). Sin embargo, por tratarse de un método cualitativo es susceptible de una interpretación subjetiva por parte del explorador.

2.- *La radiografía digitalizada*, pese a ofrecer una imagen de peor calidad, tiene la ventaja de precisar una menor dosis de radiación, pudiendo utilizarse en la medición de extremidades completas, con idénticas ventajas respecto a la telerradiografía (14,26,27). El reducido tamaño de la placa facilita el almacenamiento de la información.

3.- *La tomografía lineal*, puede ser un método útil en la valoración de la maduración del hueso regenerado, puesto que permite estudiar planos consecutivos del mismo (14,27).

4.- *La microrradiografía de contacto*, permite mediante la realización de una proyección anteroposterior y otra lateral, el cálculo del volumen del callo de elongación, lo cual ha demostrado ser útil para el estudio evolutivo del mismo en el terreno experimental (17,28,29).

5.- *La tomografía axial computarizada (TAC)*, permite una valoración del callo de elongación a diferentes niveles en el plano transversal. La posibilidad de repetición del estudio en el mismo corte tomográfico hace factible un seguimiento evolutivo de la maduración radiológica del hueso regenerado, mediante la realización de medidas y cálculo de la densidad tisular del corte estudiado (14,17,26,30,31,32,33,34,35,36,37,38). Es destacable el hecho de poder cuantificar cada vez con mayor precisión, la densidad tisular de zonas determinadas por el explorador, como el hueso cortical, el hueso espon-

joso, o las partes blandas (14,17,30,32,33,35, 36,37,39). Este método permite correlacionar en la clínica las propiedades mecánicas del hueso con la densidad tisular ósea correspondiente (17,35,36). Sin embargo, la presencia de tejido adiposo provocará una infravaloración de la densidad en unidades Hounsfield, mientras que la presencia de colágena tiene el efecto opuesto en la valoración de la densidad del segmento estudiado (30,31,37).

6.- *La ecografía*, permite una buena valoración simultánea de las partes blandas y de la zona de distracción (14,18). Por su inocuidad, es un método cuya repetición en el tiempo no perjudica al paciente, y permite un estudio evolutivo de la maduración y corticalización del hueso regenerado (14,18). Algunos autores (18,23,40) le confieren mayor utilidad en las fases iniciales de la distracción, puesto que una vez iniciada la mineralización del foco de elongación no puede valorarse su zona central. Sin embargo, presenta la ventaja de ser útil en la detección y cuantificación de desviaciones axiales durante la distracción (14,18,23,40), y la posibilidad de realizar medidas de las extremidades (41).

1.- *La gammagrafía isotópica*. La captación del isótopo a nivel del foco de elongación es debida a una serie de factores como su afinidad por la actividad ósea metabólica, las zonas de mayor irrigación sanguínea, y en general las zonas que han sufrido un traumatismo (42,43,44,45). Estos factores justifican el hecho de que la mayor captación isotópica se da en la fase de distracción, y que posteriormente disminuya paulatinamente en la fase de consolidación del regenerado óseo, según se ha comprobado experimentalmente (44,45). Sin embargo, aunque éste método pueda darnos información sobre la intensidad de la actividad metabólica y del flujo sanguíneo del foco de elongación, no representa por el momento una técnica de elección en la valoración evolutiva de la elongación ósea.

8.- *La densitometría*, se ha propuesto como una técnica utilizable en el estudio de la evolución del hueso regenerado en distracción (17,23) y de modo indirecto, de la resistencia mecánica del callo óseo secundario a una fractura (17,36,46). Es una técnica realizable por diferentes métodos, que está en la actualidad experimentando un gran desarrollo debido a su aplicación al estudio de las alteraciones óseas metabólicas, y que permite una cuantificación del contenido mineral óseo del segmento que estudiemos (17,23,32,36,46,47,48,49). El valor resultante de la medición se compara con un patrón de referencia, con lo que podremos mediante mediciones repetidas valorar el incremento del contenido mineral óseo del segmento elongado, en relación al

hueso normal de idéntica localización anatómica (23,32,36,46,48).

9.- *Resonancia nuclear magnética*. Ha sido propuesta como una técnica complementaria a las anteriores, aunque al parecer no ofrece en este campo por el momento, mayor información que éstas, salvo una mejor determinación del contenido de agua en la zona estudiada (17,36,44). Probablemente sea de utilidad en el futuro dada la calidad de sus imágenes en el plano sagital, que pudiera traducirse en una detección más temprana del inicio de la mineralización tisular en el foco de elongación.

#### C- Otros métodos de valoración

Como complemento a los anteriores métodos de valoración, se han propuesto otros de tipo indirecto que pueden resultar de gran utilidad.

1.- *Métodos biomecánicos indirectos*. Que permiten comprobar la resistencia mecánica del callo de fractura en sus diferentes estadios evolutivos (50,51,52,53,54,55,56), o la disminución paulatina de la movilidad del foco de fractura en relación evolutiva con la carga progresiva del paciente, y en definitiva con la reparación de la fractura (52,57,58,59). Los gráficos obtenidos de estos estudios son muy ilustrativos, y de gran valor documental en la evolución de cada caso.

2.- *Monitorización acústica*. Se ha comprobado la posibilidad de predecir experimentalmente en una distracción fisaria, el momento de la separación epifisaria mediante técnicas de monitorización de las señales acústicas emitidas (60). Por el momento su uso ha sido experimental, no quedando clara su utilidad en la clínica humana.

## MATERIAL Y MÉTODO

Se utilizaron 12 corderos machos de raza churra, de 2 meses de edad en los que se practicó una elongación de 2 cm. a nivel del tercio medio de la diáfisis femoral izquierda, tras realizar una osteotomía a cielo abierto con sierra oscilante previa desperiostización. Como sistema fijador-distractor utilizamos el fijador axial experimental (DAF) diseñado en la Universidad de Verona. Los 12 animales intervenidos se dividieron en tres subgrupos de 4 animales en dependencia del momento en que fueron sacrificados.

- Grupo A: sacrificio a las 4 semanas del postoperatorio.
- Grupo B: sacrificio a las 9 semanas del postoperatorio.
- Grupo C: sacrificio a las 13 semanas del postoperatorio.

En todos los animales, el período de distracción fue de 20 días, a una velocidad de 1 mm/día, al final de los cuales se alcanzaron 2 cm. de elongación.

Con el fin de evaluar los resultados, se han practicado los estudios siguientes:

1.- Estudio radiográfico, en proyección anteroposterior del fémur intervenido inmediatamente después de la osteotomía, al inicio de la elongación, al finalizar la elongación, y en el momento de la muerte del animal.

2.- Estudio densitométrico: Se ha practicado mediante cuantificación digital radiológica con un densitómetro X-Ray Bone Densitometer Hologic QDR™ -1000®. Se cuantificó la densidad mineral ósea del segmento elongado y de un cilindro óseo del fémur contralateral, de idéntico tamaño y localización que nos sirvió como parámetro de referencia.

## RESULTADOS

### 1.- Estudio radiológico

Subgrupo A (Figura nº1).- Se observó una osificación fundamentalmente endóstica, y una mineralización en estrías siguiendo una disposición para-

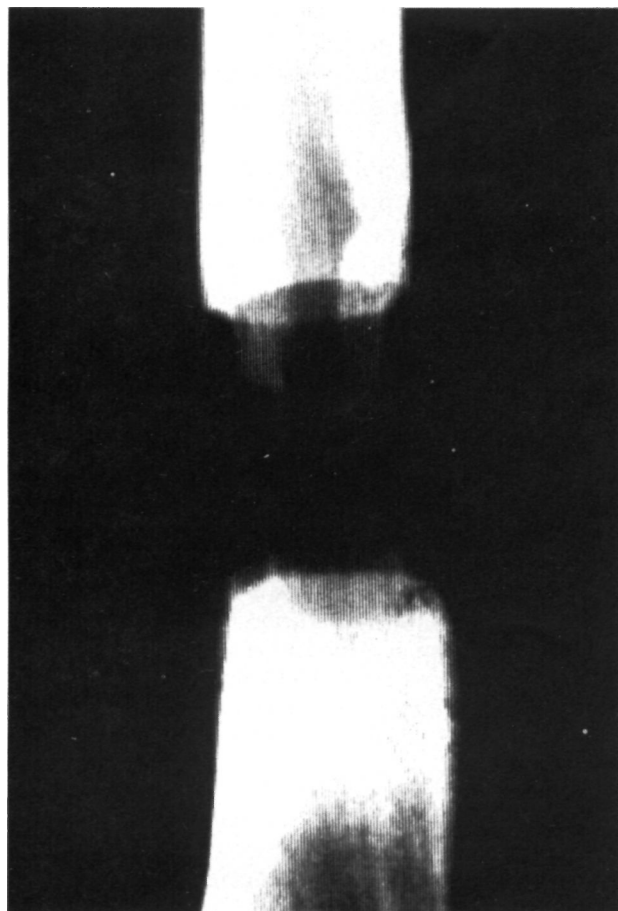


Figura nº1. Estudio radiológico a las 4 semanas de la intervención.

lela al sentido de la distracción. El callo de elongación se formó por dos frentes de osificación progresiva que confluían hacia el centro del foco de elongación aunque el extremo proximal femoral, lo hizo en forma más cuantiosa. En ninguno de los animales, la imagen radiológica del callo de elongación ocupó la totalidad del defecto creado por la distracción, permaneciendo radiotransparente la zona más central.

Subgrupo B (Figura nº 2).- Los dos frentes de osificación contactaron en la zona central de la distracción. Se observó que el extremo proximal femoral intervino de forma más decidida en la reconstrucción del foco de elongación.

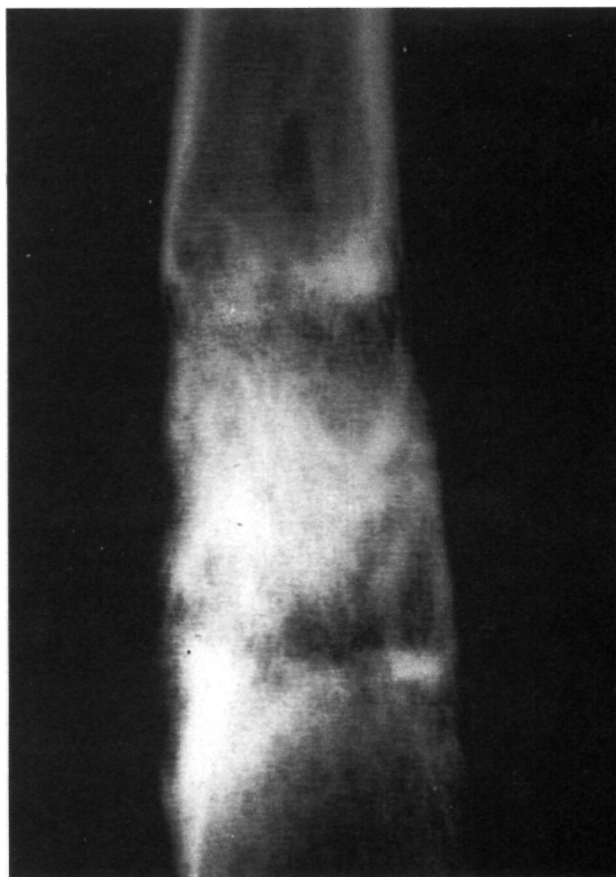


Figura nº 2. Estudio radiológico a las 9 semanas de la intervención. Los dos frentes de osificación contactan en la porción central de la zona de distracción.

Subgrupo C (Figura nº 3).- Se evidenció una más abundante formación ósea, y una incipiente corticalización, resultando visible la aposición del hueso perióstico.

### 2.- Estudio densitométrico

Los resultados del estudio densitométrico expresan cuantitativamente la densidad mineral ósea

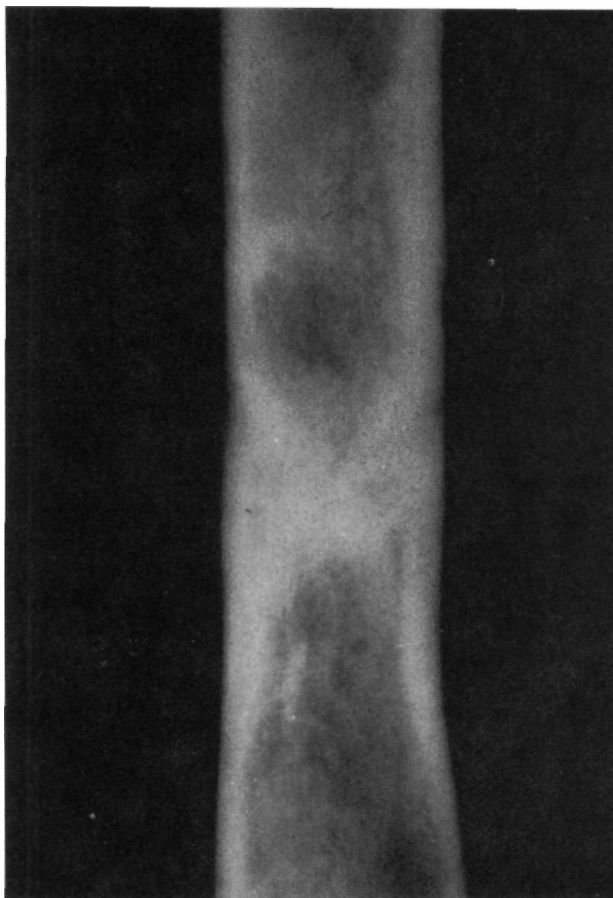


Figura nº 3. Estudio radiológico a las 13 semanas de la intervención. Imágenes radiológicas de consolidación.

(DMO) y vienen dados en miligramos por centímetro cuadrado ( $\text{mg}/\text{cm}^2$ ), en la tabla I. La DMO media de los fémures control de los 12 animales fue de  $885,5 \text{ mg}/\text{cm}^2$  con un mínimo de  $710 \text{ mg}/\text{cm}^2$  y un máximo de  $1126 \text{ mg}/\text{cm}^2$ .

TABLA I.

RESULTADOS DEL ESTUDIO DENSITOMÉTRICO. (DMO EN MG/CM2)		
Cordero	Fémur control	Fémur elongado
1A	821	575
2A	1025	283
3A	994	419
4A	1126	437
Media	998	428,5
1B	887	1016
2B	815	304
3B	719	1058
4B	814	545
Media	808,75	730,75
1C	710	612
2C	884	1141
3C	864	1219
4C	942	805
Media	850	944,25

Subgrupo A.- La DMO media del foco de elongación ( $428,5 \text{ mg}/\text{cm}^2$ ) supuso el 48,39% de la DMO media de los fémures control.

Subgrupo B.- La DMO media del foco de elongación ( $730,75 \text{ mg}/\text{cm}^2$ ) supuso el 82,52% de la DMO media de los fémures control.

Subgrupo C.- La DMO media del foco de elongación ( $994,25 \text{ mg}/\text{cm}^2$ ) supuso el 106,63% de la DMO media de los fémures control.

La gráfica nº 1, muestra de forma comparativa los valores de las DMO medias de los diferentes subgrupos.

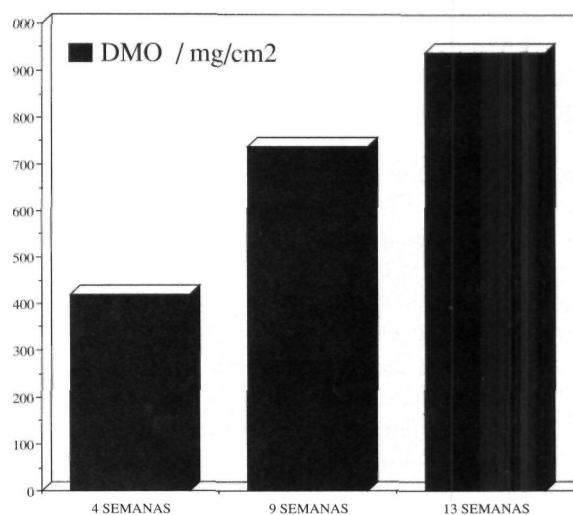


Gráfico 1. Valores medios de la densidad mineral radiológica de los segmentos elongados en los tres subgrupos evolutivos.

## DISCUSIÓN

El empleo de la radiografía simple ha permitido una observación subjetiva de la evolución del segmento elongado de fácil interpretación, debido a lo común de su empleo en el seguimiento evolutivo de la elongación ósea (8,11,14,16,17,18,19,20,22,23,28,51,53,62,63,64,66). Muchos autores coinciden en afirmar que las fibras de colágena del tejido fibroso que sustituye al hematoma organizado se orientan en una dirección paralela al sentido de distracción (19,25,28,29,34,45,53,61,62,63,64,65,66,67,68).

Algunos trabajos han denominado "pseudoplaca de crecimiento" a una banda transversal de tejido fibrocartilaginoso que puede aparecer en la zona central del segmento elongado, visible radiográficamente. Se considera que es una zona avascular a la que llegan los dos frentes vasculares de osificación procedentes de los extremos óseos, y que es el lugar

donde realmente se produce la distracción adaptándose el resto de los tejidos blandos para crear las mejores condiciones de crecimiento local (11,12,60,63,67,68).

En el estudio radiológico hemos observado esta zona central radiotransparente, de disposición transversal, entre los dos frentes de osificación procedentes de los extremos óseos. Esta zona disminuye progresivamente de grosor a lo largo de la etapa de consolidación, una vez terminado el período de distracción. La participación del periostio en la osificación del segmento elongado, puesto que la osteotomía practicada en nuestro trabajo se acompaña de desperiostización a este nivel, no resultó evidente en el estudio radiológico hasta las nueve o trece semanas de la intervención. Así, en los estadios iniciales, la osificación del foco de elongación se ha presentado como fundamentalmente endóstica.

La utilización de la densitometría ósea ha hecho posible la cuantificación de un parámetro y por lo tanto su comparación objetiva. Peretti en 1989 (23) sugiere que la repetición en el tiempo del estudio densitométrico del segmento elongado permite cuantificar la mineralización progresiva del mismo e incluso llegar a establecer el momento de su consolidación. Esta técnica, que ya ha sido utilizada en el estudio de la resistencia mecánica del callo óseo secundario a una fractura (17,36,46), permite una cuantificación del contenido mineral óseo del segmento que estudiemos (17,23,32,36,46,47,48,49). El valor resultante de la medición se compara con un patrón de referencia, con lo que mediante mediciones repetidas puede valorarse el incremento del contenido mineral óseo del segmento elongado, en relación al hueso normal de idéntica localización anatómica (23,32,36,46,48).

Consideramos que el hecho de poder cuantificar

la densidad ósea del segmento elongado, permite contar con una valoración objetiva en el estudio evolutivo de la osteogénesis reparadora en distracción, que complementa las observaciones radiológica e histológica. En el presente trabajo, hemos observado que la DMO media aumenta de forma progresiva en los diferentes subgrupos evolutivos. Hemos observado incluso, en dos de los animales sacrificados a las nueve semanas de la intervención y en otros dos sacrificados a las trece semanas, que la DMO del segmento elongado superaba a la DMO del fémur contralateral que nos servía como control. Creemos que este hecho puede deberse a la esclerosis observada en los extremos óseos de la osteotomía en estos animales.

Nuestros resultados sugieren la posibilidad de establecer unos valores de referencia que permitieran mediante el estudio densitométrico evolutivo de la osteogénesis reparadora en distracción, decidir de una forma fiable el momento más indicado de retirar la fijación externa. De esta forma, podrían evitarse angulaciones del segmento elongado por una retirada excesivamente temprana del sistema fijador-distractor. Lo anteriormente expuesto hace de la densitometría un método útil en el seguimiento de la elongación ósea tanto en el campo experimental como en la clínica humana.

## CONCLUSIONES

La fijación externa monolateral utilizada ha permitido una buena osteogénesis reparadora durante y después de la distracción; es además un método sencillo de fijación-distracción que no dificulta las valoraciones radiológica y densitométrica. La densitometría ósea mediante cuantificación digital radiológica es un método válido en el seguimiento evolutivo de la osteogénesis reparadora en distracción.

## Bibliografía

- 1.- **Codivilla, A.:** On the means of lengthening on the lower limbs, the muscles and tissues with an shortened throught deformity. *Am. J. Orthop. Surg.* 1905, 2: 353-369.
- 2.- **Putti, V.:** The operative lengthening of the femur. *JAMA*, 1921, 77: 934-939.
- 3.- **Abbot, L.C.:** The operative lengthening of the tibia and fibula. *J. Bone Joint Surg.* 1927, 9: 128-152
- 4.- **Bosworth, D.M.:** Skeletal distraction. *Surg. Gynecol. Obstet.* 1931, 52: 893-897.
- 5.- **Compere, E.L.:** Indications for an against the leg-lengthening operation: use of the tibial bone graft as factor in presenting delayed union, non-union or late fractures. *J. Bone Joint Surg.* 1936, 18: 692-705.
- 6.- **Mc Carrol, H.R.:** Trials and tribulations in attempted femoral lengthening. *J. Bone Joint Surg.* 1950, 32A: 132-142.
- 7.- **Anderson, W.V.:** Leg lengthening. *J. Bone Joint Surg.* 1952, 34B: 150-153.
- 8.- **Ilizarov, G.A.:** Basic principles of transosseous compression and distraction osteosynthesis. *Orthop. Traumatol Protez*, 1971, 11: 7-14.
- 9.- **Wagner, H.:** Operative Beinverlängerung. *Chirurg.* 1971, 42: 260-266.
- 10.- **Wagner, H.:** Operative lenthening of the femur. *Clin. Orthop.* 1978, 136: 125-142.
- 11.- **De Bastiani, G., Aldegheri, R., Renzi-Brivio, L., Trivella, G.:** Limb lengthening by callus distraction (callotaxis). *J. Pediatr. Orthop.* 1987, 7: 129-134.

- 12.- **Kawamura, B., Hosono, S., Takahashi, T., Yano, T., Kobayashi, Y.:** Limb lengthening by means of subcutaneous osteotomy. *J. Bone Joint Surg.* 1968, 50A: 851-878.
- 13.- **Kawamura, B., Hosono, S., Takahashi, T.:** The principles and technique of limb lengthening. *Int. Orthop.* 1981, 5: 69-83.
- 14.- **Aquerreta, J.D., Longo, J., Martínez Denegrí, J.:** El seguimiento radiológico de las elongaciones óseas. En: De Pablos, J., Cañadell, J. eds. *Elongación ósea. Estado actual y controversias.* Pamplona. Servicio de publicaciones de la Universidad de Navarra, S.A. 1990: 239-253.
- 15.- **Cañadell, J. De Pablos, J.:** Los métodos de elongación ósea y sus aplicaciones. *Rev. Ortop. Traum.* 1990, 34IB: 327-344.
- 16.- **Kaliakina, V.I., Sveshnilov, A A, Ofitserova, N.V., Smotrova, LA.:** Complex roentgeno-radiologic study in the evaluation of bone tissue regeneration during humeral lengthening by GA Ilizarov's method. *Vestn Roentgenol Radiol.* 1985, 6: 56-60.
- 17.- **Markel, M.D., Wikenheiser, M.A., Morin, R.L., Lewallen, D.G., Chao, E.Y.S.:** Quantification of bone healing. Comparison of QCT, SPA, MRI, and DEXA in dog osteotomies. *Acta Orthop Scand* 1990, 61: 487-498.
- 18.- **Ricciardi, L., Perissinotto, A., Dabala, M.:** Ultrasound images of early periosteal callus formation. En: Chao, EYS, Cooney, WP, eds. *Book of abstracts of the 13th International conference on Hoffmann® external fixation.* Rochester. 1989, 35.
- 19.- **Arrien, A.:** Estudio comparativo de las osteotomías a cielo abierto y percutáneas en la elongación ósea. Tesis Doctoral. Universidad de Navarra, 1986.
- 20.- **Cañadell, J., De Pablos, J.:** Elongación ósea mediante osteotomía percutánea y fijación-distracción monolateral en las dismetrías de las extremidades. En: De Pablo, J., Cañadell, eds. *Elongación ósea. Estado actual y controversias.* Pamplona. Servicio de publicaciones de la Universidad de Navarra, S.A. 1990, 289-297.
- 21.- **De Pablos, J., Cañadell, J.:** Elongación de miembros inferiores. Experiencia de la Clínica Universitaria de Navarra. *Rev. Med. Univ. Navarra.* 1987, 31: 43-52.
- 22.- **Paterson, J.M.H., Waller, C.S., Caterall, A.:** Lower limb lengthening by a modified Wagner technique. *J. Pediatr. Orthop.* 1989, 9: 129-133.
- 23.- **Peretti, G., Memeo, A., Paronzini, A., Marinori, E.C.:** Metodische per lo estudio dell callo osseo nell'allungamento degli arti. *G. Ital Orthop. Traum.* 1989, 15: 235-240.
- 24.- **Valenti, J.R., Villas, C., Cañadell, C.:** Elongación de extremidades inferiores en acondroplásticos. *Rev. Med. Univ. Navarra.* 1985, 29: 27-29.
- 25.- **Zembo, M.M., Heinrich, S.D., Elkins, D., Morandi, M.:** Radiographic analysis of regenerate bone formation following tibial distraction osteosynthesis by method of Ilizarov with a circular external fixation in a canine model. En: Chao, E.Y.S., Cooney, W.P., eds. *Book of abstracts of the 13th International conference on Hoffmann® external fixation.* Rochester. 1989, 128.
- 26.- **Aitken, A.G., Flodmark, O., Newman, D.E., Kilcoyne, R.F., Shynman, W.P., Marck, L.A.:** Leg length determination by CT digital Radiography. *Am. J. Roentgenol.* 1985, 144: 613-615.
- 27.- **Siffert, R.S.:** Lower limb length discrepancy. *J. Bone Joint Surg.* 1987, 69A: 1100-1106.
- 28.- **Kenwright, J., White, S.:** The delayed distraction of osteotomies: An experimental study. En: Chao E.Y.S, Cooney, W.P., eds. *Book of abstracts of the 13th International conference on Hoffmann® external fixation.* Rochester. 1989, 6.
- 29.- **White, S.H., Kenwright, J.:** The timing of distraction of an osteotomy. *J. Bone Joint Surg.* 1990, 72B: 356-361.
- 30.- **Cann, C.E.:** Quantitative CT for determination of bone mineral density: A review. *Radiology.* 1988, 166: 509-522.
- 31.- **Goodsitt, M.M., Kilcoyne, R.F., Gutcheck, R.A., Richardson, M.L., Rosenthal, D.I.:** Effect of collagen of bone mineral analysis with CT. *Radiology.* 1988, 167: 787-791.
- 32.- **Goddwin, P.N.:** Methodologies for the measurement of bone density and their precision and accuracy. *Semin Nucl. Med.* 1987, 4: 293-304.
- 33.- **Husby, T., Hoiseth, A., Haffner, F., Alho, A.:** Quantification of bone mineral measured by single-energy computed tomography. *Acta Orthop. Scand.* 1989, 60: 435-438.
- 34.- **Huurmann, W.W.:** Limb length discrepancy measured with computerized axial tomography equipment. *J. Bone Joint Surg.* 1987, 69A: 699-705.
- 35.- **Lang, S.M., Moyle, D.D., Berg, E.W., et al:** Correlation of mechanical properties of vertebral trabecular bone with equivalent mineral density as measured by computed tomography. *J. Bone Joint Surg.* 1988, 70A: 1531-1538.
- 36.- **Markel, M.D., Kirkenheiser, M.A., Morin, R.L., Chao, E.Y.S.:** Non-invasive techniques for determining fracture callus mineral density, water content and mechanical properties. En: Chao, E.Y.S., Cooney, W.P., eds. *Book of abstracts of the 13th International conference on Hoffmann® external fixation.* Rochester. 1989, 36.
- 37.- **Nickoloff, E., Feldmann, F., Atherton, J.:** Bone mineral assesment: New dual energy CT approach. *Radiology* 1988, 168: 223-228.
- 38.- **Van-Roermund, P.M., Romeny, T.H., Schoonderwoert, G.J., Sijbrandji, S., Renooij, W.:** The use of computed tomography for quantitative bone formation after distraction epiphysiolysis in the rabbit. *Skeletal Radiol.* 1987, 16: 52-56.
- 39.- **Hosie, C. J., Smith, D.A.S.:** Precision of measurement of bone density with a special computed tomography scanner. *Br. J. Radiol.* 1986, 59: 345-350.
- 40.- **Peretti, G., Memeo, A., Di Lelio, A., Formentori, A., Marinori, E.C.:** Gli allungamento degli arti inferiori. Il valore dell'ecografia nella valutazione delle varie fasi del rigenerato osseo. *Chir. Org. Mov.* 1987, 63: 53-58.
- 41.- **Hoist, A., Thomas, W.:** No invasiva, fiable y repetible a voluntad: la medición sonográfica de la longitud de las extremidades. *Electromédica.* 1988, 56: 105-109.
- 42.- **Genant, H.K., Bantovich, G.J., Singh, M., Lathrop, K.A., Harper, P.V.:** Bone-seeking radionuclides: an in vivo study of factors affecting skeletal uptake. *Radiology.* 1974, 113: 372-382.
- 43.- **Siegel, B.A., Donovan, R.L., Alderson, P.O., Marck, G.R.:** Skeletal uptake of 99mTc-diphosphonate in relation to local bone blood flow. *Radiology.* 1976, 120: 121-123.
- 44.- **Van-Roermund, P., Hoekstra, A., Bart, M., Romeny, T.H., Renooij, W.:** Bone healing during lower limb lengthening by distraction epiphysiolysis. *J. Nucl. Med.* 1988, 29: 1259-1263.
- 45.- **Aronson, J.A.:** A biological model for distraction osteogenesis. En: Chao, EYS, Cooney, W.P., eds. *Book of abstracts of the 13th International conference on Hoffmann® external fixation.* Rochester. 1989, 8.
- 46.- **Aro, H.T., Wippermann, B.W., Hodgson, S.F., Wahner, H.W., Lewaller, D.G., Chao, EYS.:** Prediction of properties of fracture callus by measurement of mineral density using micro-Bone densitometry. *J. Bone Joint Surg.* 1989, 71A: 1020-1030.
- 47.- **Friedman, S.E., Dubovsky, E.V., Dubovsky, J. et al.:** Mineral content of bone: Measurement by energy subtraction digital chest radiography. *AIR.* 1987, 149: 1199-1202.

- 48.- **Genant, H.K., Block, J.E., Steiger, P., Glueer, C.C., Ettinger, B., Harris, S.T.:** Appropriate use of bone densitometry. *Radiology*. 1989, 170: 817-822.
- 49.- **Glüer, C.C., Steiger, P., Genant, H.K.:** Validity of dual-Photon absorptiometry. *Radiology*. 1988, 166: 574-575.
- 50.- **Aalto, K., Holmström, T., Karaharju, E., Joukainen, J., Paavolainen, P., Slätis, P.:** Fracture repair during external fixation. *Acta Orthop. Scand*. 1987, 58: 66-70.
- 51.- **Burny, F., Donkerwolke, M.:** Experimental study of fracture healing using strain gages. En: Chao EYS, Cooney, W.P., eds. Book of abstracts of the 13th International conference on Hoffmann® external fixation. Rochester. 1989, 34.
- 52.- **Cunningham, J.L., Evans, M., Harris, J.D., Kenwright, J.:** The measurement of stiffness of fractures treated with external fixation. *Engineering in Medicine*. 1987, 16: 229-232.
- 53.- **De Bastiani, G., Renzi-Brivio, L., Aldegheri, R., Magnan, B.:** L'osteogenesi riparativa nella sintesi esterna dinamica. *G. Ital. Ortop. Traum*. 1986, 12: 101-108.
- 54.- **Perissinotto, A., Ricciardi, L., Dabala, M.:** Mechanical monitoring of healing development. En: Chao, EYS, Cooney, W.P., eds. Book of abstracts of the 13th International conference on Hoffmann® external fixation. Rochester. 1989, 45.
- 55.- **Steen, H., Fjeld, T.O.:** Lengthening osteotomy in the metaphysis and diaphysis. An experimental study in the ovine tibia. *Clin. Orthop*. 1989, 247: 297-305.
- 56.- **Tejersen, T., Johnson, E.:** Effects of fixation stiffness on fracture healing. *Acta Orthop. Scand*. 1986, 57: 146-148.
- 57.- **Cunningham, J.L., Evans, M., Kenwright, J.:** The measurement of fracture site movement during normal weight-bearing in parientes treated with unilateral external fixation. En: Chao, EYS, Cooney, W.P., eds. Book of abstracts of the 13th International conference on Hoffmann® external fixation. Rochester. 1989, 39.
- 58.- **Kenwright, J., Goodship, A.E.:** The effect of different regimes of axial micromovement on the healing of experimental tibial fractures. En: Chao, EYS, Cooney, W.P., eds. Book of abstracts of the 13th International conference on Hoffmann® external fixation. Rochester. 1989, 40.
- 59.- **O'Sullivan, M.E., Bronk, J.T., Chao, E.Y.S., Kelly, P.J.:** The effect of weight bearing on fracture healing in the canine tibia. En: Chao, EYS, Cooney, W.P., eds. Book of abstracts of the 13th International conference on Hoffmann® external fixation. Rochester. 1989, 172.
- 60.- **Poliakoff, S.J., Miller, R.K., Jones, C.B., Bright, R.N.:** Acoustic emission monitoring of physeal distraction: An experimental study. En: Chao, EYS, Cooney, W.P., eds. Book of abstracts of the 13th International conference on Hoffmann® external fixation. Rochester. 1989, 37.
- 61.- **Alho, A., Bang, G., Karaharju, E., Armond, I.:** Filling of a bone defect during experimental osteotaxis distraction. *Acta Orthop. Scand*. 1982, 53: 29-34.
- 62.- **Karaharju, E.O., Peltonen, J., Aalto, et al.:** Distractional bone healing. *Acta Orthop. Scand*. 1988, 59: 474.
- 63.- **Kojimoto, H., Yasui, N., Goto, T., Matsuda, S., Shimonura, Y.:** Bone lengthening in rabbits by callus distraction. The role of periosteum and endosteum. *J. Bone Joint Surg*. 1988, 70B: 543-549.
- 64.- **Monticelli, G., Spinelli, R.:** L'osteogenesi riparativa in corso di distrazione. *G. Ital. Ortop. Traum*. 1986, 12: 45-54.
- 65.- **Aronson, J., Harrison, B., Stewart, C.L., Harp, J.H.:** The histology of distraction osteogenesis using different external fixators. *Clin. Orthop*. 1989, 241: 106-116.
- 66.- **Peltonen, J., Karaharju, E.O., Aalto, K., Alitalo, I., Hietaniemi, K.:** Leg lengthening by osteotomy and gradual distraction. *J. Pediatr. Orthop*. 1989, 9: 509-512.
- 67.- **Ilizarov, G.A.:** The tension-stress on the genesis and growth of tissues. Part. I. *Clin. Orthop*. 1989, 238: 249-285.
- 68.- **Ilizarov, G.A.:** The tension-stress effect on the genesis and growth of tissues. Part. II. *Clin. Orthop*. 1989, 239: 263-285.