

# Tratamiento quirúrgico de las fracturas de la diáfisis humeral

T. JOLIN SANCHEZ, E.J. BAIXAULI PERELLO, A. DARDER PRATS y F. ARGUELLES SANGINES.

*Hospital Clínico Universitario de Valencia.  
Servicio de Traumatología y Cirugía Ortopédica.  
(Catedrático: Prof. F. Gomar Sancho).*

**Resumen.**— Se analizan las indicaciones del tratamiento quirúrgico de las fracturas de la diáfisis humeral y las ventajas e inconvenientes de las diferentes técnicas de osteosíntesis.

Después de objetivar la gravedad de las fracturas con la clasificación de Nicoll, se practica un estudio comparativo de los resultados obtenidos, entre una serie de 79 casos tratados con la técnica de Hackethal y otra serie de 25 casos tratados mediante osteosíntesis con placa atornillada, relacionando el tiempo medio de consolidación con el tipo de trazo de fractura, localización del trazo y presencia de conminución en el foco de fractura. Se estudia asimismo la relación entre el tiempo medio de consolidación y el grado de Nicoll al que pertenecen las fracturas tratadas con el sistema de Hackethal.

**Descriptor:** Fracturas diáfisis húmero. Tratamiento quirúrgico. Técnica de Hackethal. Osteosíntesis con placa.

**Summary.**— **Indications of operative treatment of humeral shaft fractures and advantages and disadvantages of the several types of internal fixation devices were analyzed.**

**Nicoll's classification was used of 79 cases treated with Hackethal technique and one of 25 cases treated with plating techniques was made, relating the mean consolidation time with the kind of fracture pattern, the level of the fracture, and the presence of comminution. Relationship between mean consolidation time and the grade in Nicoll's classification in the series treated with Hackethal techniques was analyzed.**

**Key Words:** Humeral shaft fractures. Operative treatment. Hackethal technique. Plating fixation.

## INTRODUCCION

El húmero presenta ciertas peculiaridades anatómicas que van a influir notablemente en la elección del método de tratamiento adecuado para sus fracturas. No es un hueso de carga, por lo que sus fracturas no están sometidas a importantes fuerzas de compresión, y así el acortamiento no em-

peora de forma significativa los resultados finales. La articulación escapulo-torácica minimiza el stress rotacional a nivel del foco de fractura, y la posición colgante del miembro superior supone en la mayoría de los casos la alineación de la fractura (1).

Por todo ello, está ampliamente aceptado que la mayoría de las fracturas de la diáfisis humeral, entendiéndose como tal la porción del húmero limitada proximalmente por el borde superior de la inserción del pectoral mayor y distalmente por la inserción del supinador largo, se pueden tratar de forma conservadora (1,2,3,4,5,6,7,8,9,10,11,12). Con este fin se han ido desarrollando diversos métodos de contención como el yeso colgante, el vendaje tipo Vel-

### *Correspondencia:*

Dr. D. T. JOLIN SANCHEZ  
Servicio de Traumatología.  
Hospital Clínico Universitario.  
Avda. Blasco Ibañez, 17.  
46010 Valencia.

peau, el cuello-puño, o la férula en U o en tenacillas de azúcar.

Las indicaciones quirúrgicas han quedado así limitadas a casos determinados como politraumatizados (4,5,6,7,12,13,14,16), fracturas asociadas de raquis (4,7), fracturas bilaterales de húmero (4,6,7,14), fracturas ipsilaterales del húmero y del antebrazo (4,15,16), fracturas segmentarias (5,7,13,16), fracturas patológicas (5,6), fracturas asociadas a lesiones vasculares (5,14,16), fracturas abiertas (6,12,14), retrasos de consolidación (9), no uniones (2,5,6), o en los casos en los que el tratamiento conservador no obtiene una adecuada reducción de la fractura, como por ejemplo las fracturas transversas con una distracción excesiva (5,6,12,13,14). Se mantiene la controversia sobre si la lesión asociada del nervio radial constituye una indicación quirúrgica, mientras algunos autores recomiendan su revisión quirúrgica (28), otros propugnan el seguimiento clínico y electrofisiológico, y la revisión quirúrgica si a los 3,5-4 meses no aparecen signos de reinervación (15,18), mientras que otro grupo de autores proponen la revisión quirúrgica inicial sólo en los casos que se asocian a las fracturas del tipo de Holstein y Lewis (2,4,5,8,12,14,16,19). Sin embargo, la fijación quirúrgica de las fracturas de la diáfisis humeral proporciona una serie de ventajas, tanto para la comodidad del paciente, como para la rehabilitación precoz del codo y del hombro, que nos ha hecho no ser estrictos a la hora de sentar la indicación quirúrgica.

Como técnicas de fijación quirúrgica disponemos de la osteosíntesis con placa atornillada por un lado (6,12,14,15,20), y por el otro diversas técnicas de osteosíntesis intramedular con clavos de Küntscher (6,16), de Ender (4,7), de Rush (2,4,6,16), o con agujas de Kirschner según técnica de Hackethal (5,13,21), quedando los sistemas de fijación externa limitados al tratamiento de las fracturas abiertas graves, como son las tipo III de Gustilo (15,22).

En el presente trabajo hemos intentado comparar los resultados obtenidos en el tratamiento de fracturas de la diáfisis humeral con dos sistemas diferentes de osteosíntesis: la placa atornillada y el enclavijamiento intramedular de Hackethal. Es importante destacar que, en ambas series, la mayoría de las fracturas son debidas a un mecanismo de alta energía cinética como son los accidentes de tráfico; se trata por tanto de fracturas graves, cuya gravedad se ha intentado objetivar utilizando la clasificación de Nicoll (23),

ya que numerosos trabajos en la literatura médica no permiten realizar estudios comparativos, al incluir en series tratadas con el mismo método fracturas graves junto a fracturas que no plantean problemas de consolidación.

La primera serie incluye 79 casos tratados mediante el enclavijamiento de Hackethal. Este método nos proporciona una serie de ventajas tanto de tipo técnico como son su sencillez, el evitar el daño yatrogénico del nervio radial y minimizar las pérdidas sanguíneas, como de favorecer la consolidación del foco de fractura ya que altera mínimamente el hematoma fracturario, evita el daño quirúrgico de los grupos musculares vecinos al foco y de los que van a depender la vascularización de los fragmentos óseos. Por otra parte nos va a proporcionar una fijación estable y elástica del foco de fractura, lo que nos permitirá una movilización precoz del codo y del hombro, evitando así las rigideces articulares.

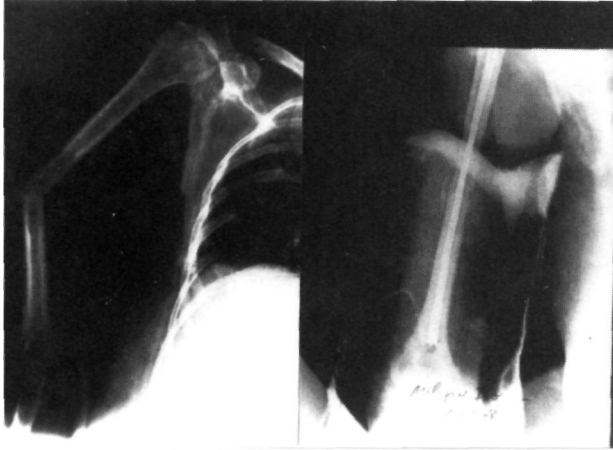
La técnica de osteosíntesis con placa atornillada nos proporciona una estabilidad rígida del foco de fractura, por lo que se podrá iniciar precozmente la rehabilitación de las articulaciones vecinas. La utilización de tornillos sueltos o incluidos en la placa según criterios AO nos permite conseguir compresión interfragmentaria. Sin embargo, precisa de la exposición amplia del foco de fractura, lo que supone dañar los fragmentos, y aumenta el riesgo de infección. Existe además la posibilidad de dañar yatrogénicamente el nervio radial durante el abordaje.

## MATERIAL Y MÉTODO

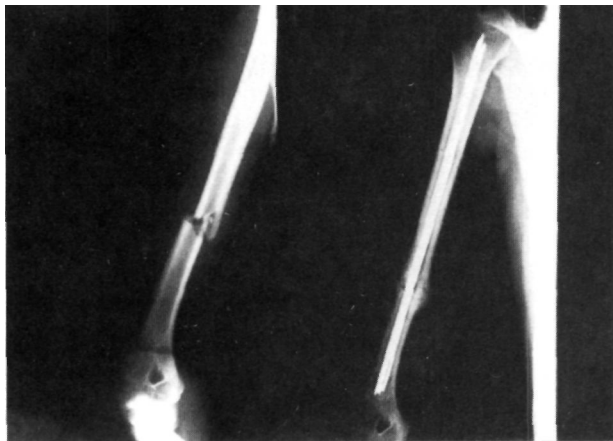
La serie que presentamos incluye 79 fracturas de la diáfisis humeral tratadas mediante el enclavijamiento de Hackethal en nuestro Servicio entre 1973 y 1989, con un seguimiento mínimo de 1 año. Los resultados obtenidos de esta serie se comparan con los obtenidos del estudio de otra serie de 25 casos, tratados durante el mismo período de tiempo mediante osteosíntesis con placa atornillada.

De los 79 casos tratados mediante el enclavijamiento de Hackethal, cinco de ellos (6,32%) eran fracturas abiertas. La edad media de los pacientes fue de 37 años, con un rango de 15 a 81 años. En cuanto al sexo, 36 eran varones y 43 mujeres. El lado que se afectó con mayor frecuencia fue el izquierdo con 43 casos, afectándose el derecho en los restantes 36 casos. Respecto al mecanismo lesional, la mayoría de las fracturas fueron debidas a un mecanismo de alta energía cinética, ya que 51 casos eran consecuencia de accidentes de tráfico; siguen en frecuencia las fracturas

debidas a caídas casuales con 21 casos. El resto de las fracturas fueron debidas a lesión por arma de fuego (1 caso), fracturas patológicas por metástasis de neoplasias mamarias (3 casos) (Figura nº 1), y precipitación de una altura (3 casos). En cuanto a la localización del trazo, la mayoría de las fracturas afectaron al tercio medio (61 casos) (Figura nº 2), seguido



**Figura nº 1.** Fractura patológica por metástasis de neoplasia mamaria tratada con la técnica de Hackethal.



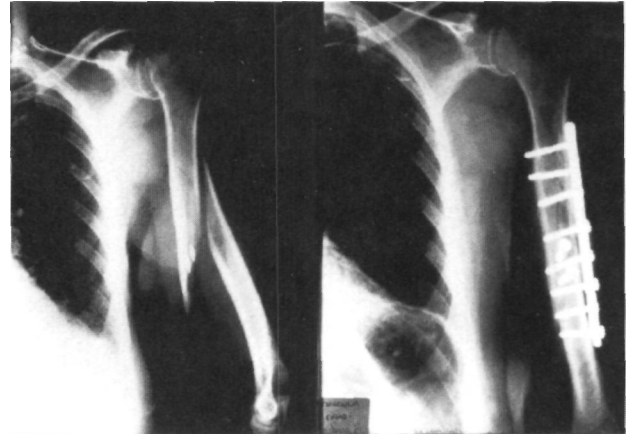
**Figura nº 2.** Fractura del tercio medio de la diáfisis humeral tratada con la técnica de Hackethal.

del tercio distal (11 casos) y el tercio proximal (7 casos). El tipo de trazo que apareció con mayor frecuencia fueron las fracturas conminutas (35 casos), seguidas por el trazo transverso (30 casos), y ya a mayor distancia, aparecen 9 casos de fracturas espiroideas, 3 casos de trazo oblicuo y 2 casos de fracturas bifocales. En dos casos la fractura de húmero se asociaba de fractura de ambos huesos del antebrazo.

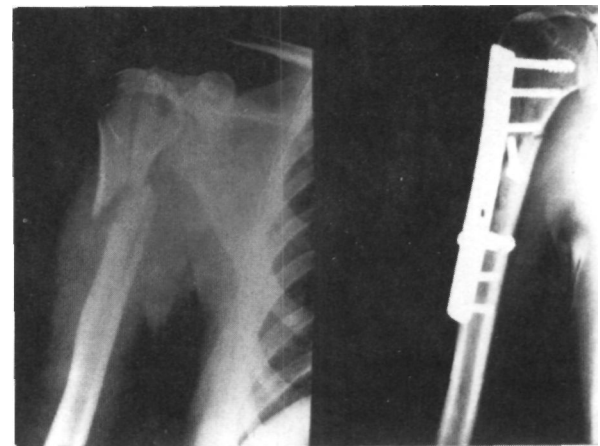
En la serie de 25 casos tratados mediante osteosíntesis con placa, la edad media de los pacientes fue de 41.14 años, con un rango de 17 a 79 años. Dieciséis pacientes eran varones y nueve mujeres. El lado izquierdo se afectó en 15 casos y el derecho en los 10 restantes. Respecto al mecanismo lesional, la mayoría de las fracturas fueron debidas a accidentes de tráfi-

co (14 casos); diez casos se debieron a caídas casuales, y 1 caso fue consecuencia de una agresión con arma de fuego. En 2 casos el trazo se localizó en el tercio proximal, en 16 casos se encontraba a nivel del tercio medio (Figura nº 3) y en 7 casos en el tercio distal. En cuanto al tipo de trazo, en 15 casos eran fracturas espiroideas, en 6 casos transversas y en 4 oblicuas. En 2 casos se asociaba a la fractura humeral una fractura de ambos huesos del antebrazo ipsilateral. En un caso se asociaba una fractura de la extremidad proximal del húmero (Figura nº 4). Otro caso se asociaba a la fractura de la diáfisis humeral una fractura conminuta de la paleta y una fractura de cúbito ipsilaterales (Figura nº 5). Cuatro pacientes presentaban una lesión del nervio radial (tres casos de axonotmesis parcial y un caso de sección completa).

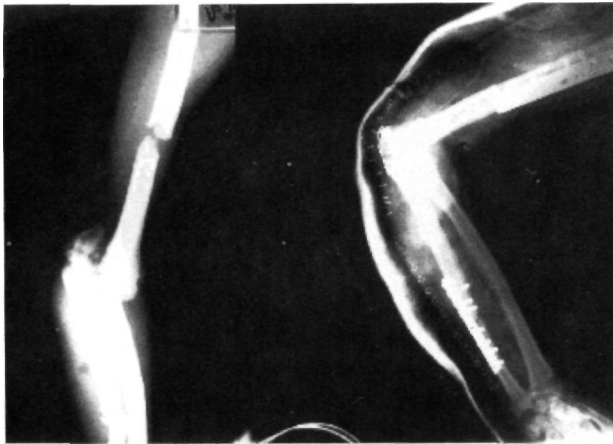
Como hemos señalado con anterioridad, se ha intentado objetivar la gravedad de estas lesiones utilizando la clasificación de Nicoll, que establece 8 grados de severidad en función de la presencia o no de



**Figura nº 3.** Fractura del tercio medio de la diáfisis humeral tratada mediante osteosíntesis con placa atornillada y tornillos sueltos con efecto tirafondo.



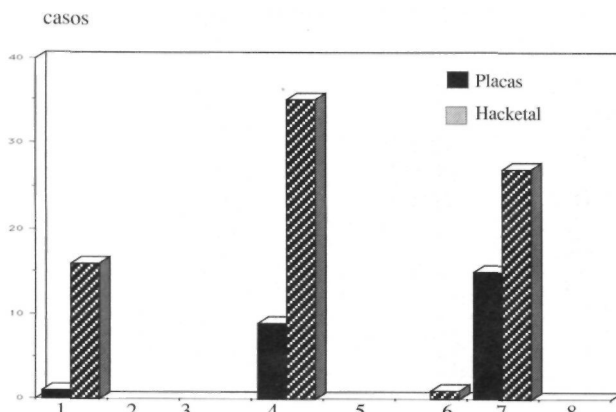
**Figura nº 4.** Fractura del tercio proximal de la diáfisis humeral asociada a fractura de la cabeza humeral, tratadas mediante osteosíntesis con placa atornillada y tornillos sueltos con efecto tirafondo.



**Figura nº 5.** Fractura del tercio medio de la diáfisis humeral asociada a fractura conminuta de la patela humeral y fractura de la diáfisis cubital.

desplazamiento entre los fragmentos (D), conminución en el foco de fractura (C), y herida cutánea (H), cada uno de los cuales se subclasifica en nulo (n) o severo (s). Se considera desplazamiento "nulo" cuando no sobrepasa un cuarto del perfil diafisario, y "severo" cuando lo sobrepasa. La conminución se considera "nula" cuando afecta menos de un cuarto del perfil diafisario, y "severa" cuando lo sobrepasa. La herida se considera "nula" cuando no existe o se trata de una pequeña puntura, y "severa" cuando es mayor de unos 3 cm, incluyendo los aplastamientos y las pérdidas de piel. En la serie de 79 casos aparecen 16 casos de grado 1 (DnCnHn) y 35 casos de grado 4 (DsCnHn), 1 caso de grado 6 (DsCnHs) y 27 casos de grado 7 (DsCsHn). En la serie de 25 casos tratados mediante osteosíntesis con placa atornillada se incluyen 1 caso grado 1 de Nicoll, 9 casos son de grado 4 y 15 casos son de grado 7 (Figura nº 6). En ambas series predominan las fracturas graves, con mayor predisposición por tanto a presentar problemas de consolidación.

La técnica operatoria utilizada para el enclavijamiento de Hackethal ha sido el abordaje posterior de codo, transtricipital, con el paciente en decúbito prono, con el hombro abducido 90 grados y el codo flexionado 90 grados, con el brazo afecto sobre una tablilla



**Figura nº 6.** Relación del tipo de Nicoll en que se incluyen las fracturas de cada serie.

auxiliar de madera y el antebrazo colgando. No se ha utilizado en ningún caso las vías epicondílea (24,25,26,27), epitrocLEAR (28) o supraepitrocLEAR (29), utilizadas por algunos autores. Tras incidir longitudinalmente el tendón del tríceps braquial, se practica una ventana ósea 1 cm proximal a la fosita olecrania, ya que el canal medular a este nivel es más ancho en el lado cubital que en el radial (5). Se utiliza el control con un amplificador de imágenes para tener certeza de la situación intramedular de las agujas en el fragmento proximal, y para rellenar al máximo el canal medular con ellas, procurando que formen un abanico en la cabeza humeral para aumentar la estabilidad. El número medio de agujas colocadas en la serie es de 3.8 agujas, con un rango de 1 a 9. Como hemos señalado antes, las agujas introducidas pueden ser de diverso calibre, por lo que no es significativo el número de agujas utilizado. El caso en que se utilizó tan solo una aguja se debió a la extrema estrechez del canal, por lo que no fue posible introducir mayor número de ellas.

La pauta de tratamiento postoperatorio seguida comprende un primer período de 3 semanas de inmovilización con una férula braquial de yeso o una férula en U, seguido de otras 3 semanas de inmovilización con un yeso funcional de Sarmiento (10), que nos permite iniciar la movilización de hombro y codo.

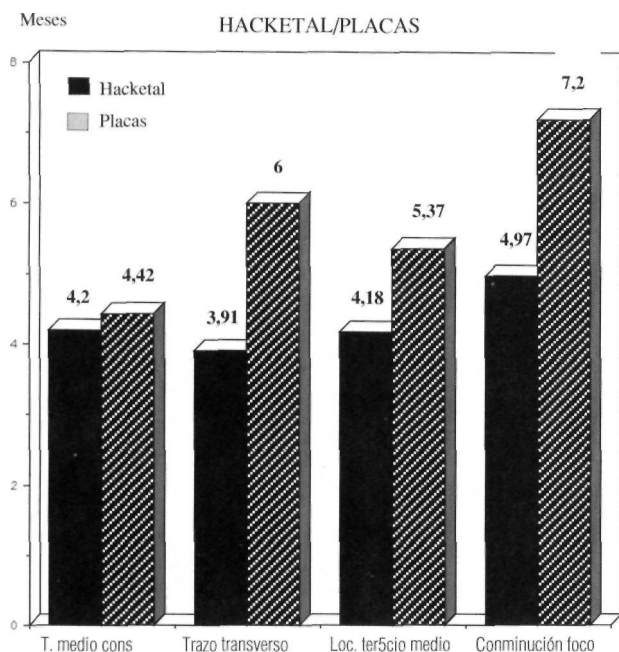
La estancia hospitalaria preoperatoria media fue de 7.06 días, mientras que la estancia hospitalaria postoperatoria media fue de 5.92 días. En la obtención de estos datos han influido tanto las condiciones especiales de sobrecarga asistencial de nuestro Servicio, como el hecho de que algunos pacientes se trataban de politraumatizados, que como es lógico van a necesitar una estancia hospitalaria más prolongada debido a los problemas que plantean el tratamiento del resto de sus lesiones.

La técnica utilizada para la osteosíntesis con placa ha sido el abordaje antero-lateral, a través del braquial anterior, con cuidado de que los fragmentos óseos no pierdan la unión con los grupos musculares de los que depende su aporte sanguíneo, e intentando desperiostizar lo mínimo posible los fragmentos óseos. En 16 casos se utilizó una placa de 6 tornillos, en 4 casos de 7 y en 5 de 8 tornillos. En 4 casos se complementó la osteosíntesis con un tornillo interfragmentario, y en otros 4 casos con la colocación de dos tornillos. Tras un período de una semana de inmovilización con una férula braquial de yeso se inicia la movilización activa del brazo.

## RESULTADOS

El tiempo medio de consolidación de las fracturas tratadas con el sistema de Hackethal fue de 4.2 meses, considerando una fractura consolidada cuando en el control radiográfico ha desaparecido la línea de fractura o ha aparecido un

callo externo lo suficientemente importante como para permitirnos confiar en la estabilidad que proporciona. Aparecen en esta serie 8 casos de pseudoartrosis, lo que supone un porcentaje del 10.1%. El tiempo medio de consolidación de las fracturas tratadas con placa atornillada fue de 4.42 meses (Figura nº 7). No ha aparecido ningún caso de pseudoartrosis.



**Figura nº 7.** Comparación del tiempo medio de consolidación entre la serie tratada con la técnica de Hackethal y la serie tratada con osteosíntesis con placa en función de: cada serie en su conjunto, las fracturas de trazo transverso, las fracturas localizadas en el tercio medio de la diáfisis y la presencia de conminución en el foco de fractura.

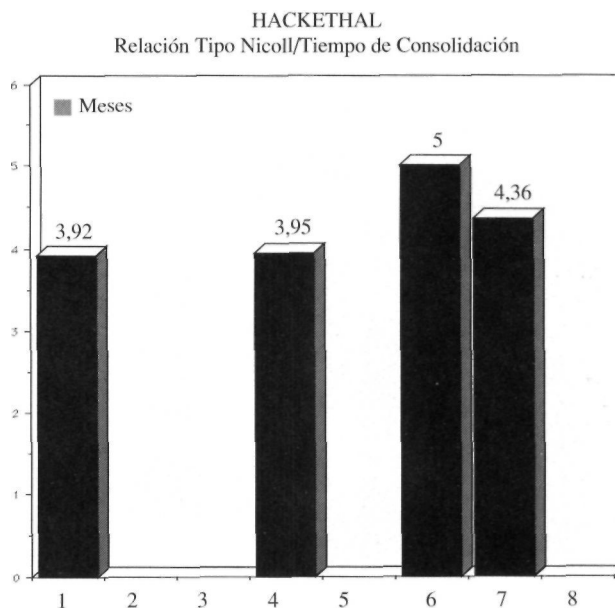
Se ha practicado un estudio comparativo entre las dos series, relacionando el tiempo de consolidación con una serie de parámetros: localización del trazo, tipo de trazo, presencia de conminución y grado de Nicoll.

Al relacionar la localización del trazo de fractura en la diáfisis humeral con el tiempo en que tardaron en consolidar las fracturas, observamos como a nivel del tercio medio (localización más frecuente en ambas series, con 61 casos en la serie tratada con el sistema de Hackethal y 16 en la serie tratada con placa atornillada), el tiempo de consolidación en la primera serie fue de 4.18 meses, frente a los 5.37 meses que tardaron en consolidar las fracturas fijadas mediante osteosíntesis con placa atornillada (Figura nº 7). A nivel del tercio proximal, el tiempo medio de consolidación fue de 4.2 meses en ambas series, y a nivel del tercio distal, de 3.7 meses también en ambas series.

Si comparamos el tiempo medio de consolidación de las fracturas en función de su tipo de trazo, se aprecia que en las fracturas de trazo transverso, con 30 casos tratados con el sistema de Hackethal y 6 tratados con placa atornillada, en la primera serie el tiempo medio fue de 3.91 meses frente a los 6 meses de la segunda serie (Figura nº 7). En los 9 casos de fracturas espiroides tratadas con el sistema de Hackethal el tiempo medio de consolidación fue de 3.27 meses, frente a los 3.7 meses de los 15 casos fijados con placa.

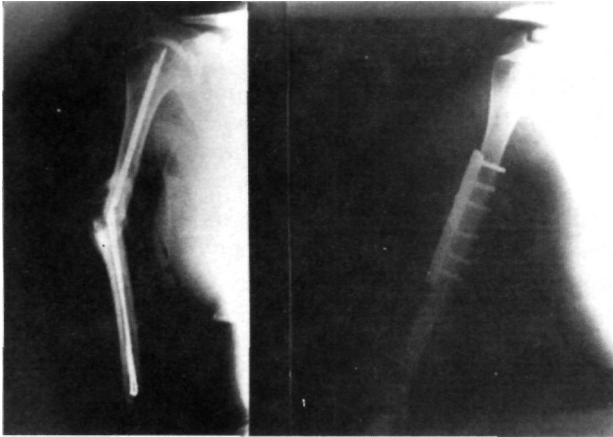
Respecto a la presencia de conminución en el foco de fractura, que en un principio nos haría sospechar que la fijación obtenida con el sistema de Hackethal sería deficiente, observamos que en la serie tratada con esta técnica el tiempo medio de consolidación fue de 4.97 meses, frente a los 7.2 meses que tardaron en consolidar las fracturas fijadas con una placa atornillada (Figura nº 7).

Si estudiamos el tiempo medio de consolidación de las fracturas tratadas con el sistema de Hackethal en función de su gravedad, es decir, en función del grado de Nicoll al que pertenecen, se aprecia que las fracturas más graves necesitan un mayor tiempo para consolidar. Para las fracturas grado 1 y grado 4 el tiempo necesario fue de 3.92 y 3.95 respectivamente, mientras que las fracturas grado 6 necesitaron 5 meses y las fracturas grado 7 requirieron 4.36 meses (Figura nº 8).

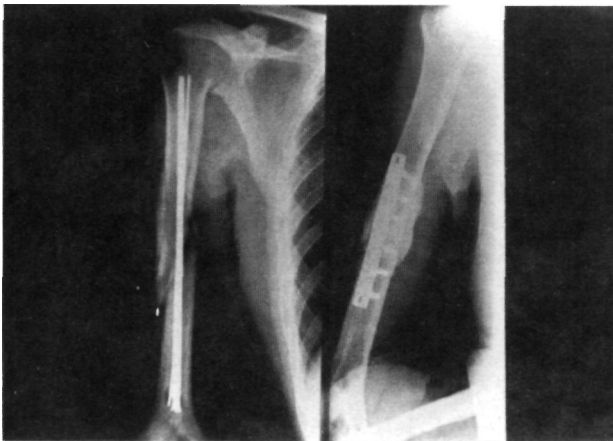


**Figura nº 8.** Relación del tiempo medio de consolidación de las fracturas tratadas con la técnica de Hackethal en función de la gravedad de las mismas (tipo de Nicoll).

Al revisar las complicaciones que nos han aparecido en la serie de 79 fracturas tratadas mediante el enclavijamiento de Hackethal, aparecen 2 casos en que una aguja quedó fuera del fragmento proximal por un error en el control radioscópico preoperatorio. En un caso, el control radiográfico postoperatorio demostró que la punta de una aguja protuía en el interior de la articulación gleno-humeral, por lo que se reintervino a los pocos días. En otro caso se desarrolló un seroma superficial de la herida quirúrgica, que se resolvió a los pocos días. Es de destacar la aparición de 8 casos (10.1%) de fracasos de consolidación. Los 8 casos de pseudoartrosis se han resuelto con éxito. En 6 casos se extrajeron las agujas, se decorticó el foco, se fijó la fractura con una placa atornillada con al menos 3 tornillos en cada fragmento, y se aportó injerto óseo procedente de cresta ilíaca del paciente (Figuras nº 9 y 10). En un caso se practicó un nuevo enclavi-



**Figura nº 9.** A la izquierda aparece un caso de pseudoartrosis con rotura de las agujas de Kirschner; a la derecha la fractura consolidada tras osteosíntesis con placa e injerto autólogo.



**Figura nº 10.** A la izquierda un fracaso de consolidación de una fractura conminuta del tercio medio de la diáfisis humeral en la que el relleno de la cavidad medular por las agujas de Kirschner fue insuficiente; a la derecha la fractura consolidada tras osteosíntesis con placa e injerto autólogo.

jamiento de Hackethal, rellenando por completo el canal medular, y se aportó injerto de cresta ilíaca a nivel del foco. El caso restante se resolvió tras practicar decorticación e injerto del foco. En la serie tratada con placa atornillada apareció un caso de infección superficial de la herida quirúrgica, que se resolvió sin complicaciones. No apareció ningún caso de pseudoartrosis.

## DISCUSIÓN

El tratamiento quirúrgico de las fracturas de la diáfisis humeral, tanto con el enclavijamiento intramedular de Hackethal como con la osteosíntesis con placa atornillada, aporta una serie de ventajas frente al tratamiento conservador de estas fracturas, como son el mayor confort que se proporciona al paciente, al que se libera de un período prolongado de inmovilización, y el permitir una movilización más precoz del hombro y del codo, ya que proporciona una fijación estable de la fractura, evitando así las rigideces articulares, tan frecuentes fundamentalmente en los pacientes de edad avanzada.

El enclavijamiento intramedular se puede practicar con varios tipos de osteosíntesis. Se pueden utilizar los clavos de Rush, pero con la técnica de Hackethal la fijación que se consigue es más estable por lo que precisa de un tiempo más corto de inmovilización externa (5). A diferencia de la utilización del clavo de Kuntscher con la técnica de Hackethal no se fresa el interior de la cavidad medular, y además la introducción de las agujas de Kirschner es más sencilla, ya que el clavo de Kuntscher es un clavo rígido que se ha de introducir en un canal medular que presenta una doble curvatura descrita por Broca.

El enclavijamiento de Hackethal presenta asimismo ventajas frente a la osteosíntesis con placa atornillada, ya que la técnica quirúrgica es más sencilla, evita el posible daño yatrogénico del nervio radial, no desvasculariza los fragmentos óseos, no altera el hematoma fracturario y las pérdidas sanguíneas son menores (5). La incidencia de infección parece ser también mayor si se utiliza la placa atornillada (16), aunque este extremo no lo hemos podido observar en la serie que aportamos.

La técnica de Hackethal nos proporciona una fijación estable fundamentalmente cuando la fractura se localiza a nivel del tercio medio de la diáfisis humeral. Se trata de una fijación elástica con lo que conseguimos acelerar el proceso de consolidación. Cuando las fracturas se sitúan en

los tercios proximal o distal, la técnica de Hackethal obtiene una fijación menos estable; ejerce más bien un papel de alineación de los fragmentos, por lo que hay que cuidar especialmente la inmovilización postoperatoria. La fijación obtenida con la placa atornillada es de tipo rígido, no elástica, por lo que en fracturas situadas en los tercios superior o inferior, además de permitir compresión interfragmentaria si lo precisa la fractura, permite la inmediata movilización de las articulaciones vecinas.

Pero es indispensable el esmero en la técnica quirúrgica y en los cuidados postoperatorios. Con la técnica de Hackethal hay que rellenar por completo el interior del canal medular con las agujas y no conformarse con colocar un número determinado de ellas. Hackethal (30) propuso utilizar agujas de 3 mm de diámetro, sin embargo, el uso de agujas de calibre menor, introduciendo por tanto mayor número de ellas, nos permitirá rellenar el canal medular de una forma más completa, aumentado así la estabilidad de la fijación y evitará la migración de las agujas (5). El número de agujas colocado por los diversos autores es por lo tanto variable (5,9,13,21,31) oscilando de 2 a 15 agujas. Al practicar la osteosíntesis con placa atornillada es igualmente fundamental la meticulosidad de la intervención, tanto al practicar el abordaje evitando el daño de las partes blandas, como al proceder a la técnica de osteosíntesis escogiendo placas de tamaño adecuado, con al menos seis tornillos, y aplicando compresión interfragmentaria a nivel del foco de fractura. El cirujano es el único que conoce realmente la calidad de la fijación que se ha obtenido, por lo que tendrá que adecuar a ella el régimen de cuidados e inmovilización postoperatoria.

Diversos autores cuestionan el tratamiento quirúrgico de las fracturas de la diáfisis humeral aduciendo que presenta un mayor número de complicaciones que el tratamiento conservador, fundamentalmente infección y no unión. La infección oscila según los diferentes autores del 0 al 2.1% (2,4,5,7). En nuestras series no ha aparecido ningún caso de infección. Si que llama la atención la frecuencia de pseudoartrosis en la serie de 79 casos tratados con la técnica de Hackethal, con un porcentaje del 10.1% (porcentaje éste cercano al obtenido por algunos autores del 8% (5), pero distante del 0% de otras series (2)). Los casos en que se desarrolló este fracaso de la consolidación pertenecían a los grados más altos de la clasificación de Nicoll. Se trataban pues de fracturas graves. Esto explica esta alta inciden-

cia de no uniones con respecto a otras series, ya que mientras en la nuestra el 44.87% de las fracturas presentaban conminución en el foco en la serie antes referenciada (2) la incidencia de conminución es del 6.38%. Por esto pensamos que es en las fracturas más graves donde hay que ser más estrictos en el relleno con agujas de la cavidad medular, o bien acudir en estos casos a la osteosíntesis con placa atornillada.

Aunque globalmente consideradas el tiempo de consolidación es muy semejante en ambas series, de 4.2 meses en la serie tratada con la técnica de Hackethal y de 4.42 meses en la serie tratada con placa atornillada, hay sin embargo, unas diferencias importantes a remarcar. El tiempo de consolidación en las fracturas del tercio medio es más corto en las tratadas con la técnica de Hackethal que en las que se colocó una placa atornillada (4.18 meses frente a 5.37 meses). Esta diferencia en el tiempo de consolidación se aumenta de forma llamativa si consideramos en ese nivel las fracturas de trazo transversal (3.91 frente a 6 meses). Por esto consideramos a la fractura de tercio medio y trazo transversal la principal indicación de la técnica de Hackethal.

También existe una diferencia en el tiempo de consolidación a favor de la técnica de Hackethal si hay conminución en el foco de fractura (4.67 frente a 7.2 meses). Sin embargo, como antes señalábamos, el factor de la conminución es a nuestro juicio el determinante de la aparición de un 10.1% de pseudoartrosis en las fracturas tratadas con la técnica de Hackethal.

Finalmente reseñar que el resto de las complicaciones señaladas en el capítulo de material y método han sido irrelevantes.

## CONCLUSIONES

El tratamiento quirúrgico de las fracturas de la diáfisis humeral se reserva clásicamente a unas indicaciones concretas. Creemos que la indicación quirúrgica puede ampliarse y no ser estrictos en su aplicación por la comodidad que proporciona al paciente, que puede iniciar precozmente la rehabilitación del codo y hombro, y por las escasas complicaciones que presenta si las técnicas quirúrgicas son correctas.

La indicación principal de la técnica de Hackethal es la fractura de tercio medio de húmero no conminuta. Consigue una fijación estable y elástica del foco de fractura.

En las fracturas de los tercios proximal y dis-

tal, o si hay conminución en el foco de fractura, creemos que está indicada la osteosíntesis con placa atornillada. Esta consigue una fijación rí-

gida y estable.

También constituye una indicación de la placa atornillada la pseudoartrosis de húmero.

### Bibliografía

- 1.- Mast, J.W.; Spiegel, P.G.; Harvey, J.P.; Harrison, C: Fractures of the humeral shaft. A retrospective study of 240 adult fractures. Clin. Orthop. 1975, 112: 254-262.
- 2.- Arandes, J.M.; Gallart, F.J.: Tratamiento de las fracturas diafisarias de húmero, por el método del enclavado centromedular plurifascicular de Hackethal modificado. Estudio de 94 casos. Rev. Ortop. Traum. 1987, 31 IB: 249-257.
- 3.- Balfour, G.W.; Mooney, V.; Ashby, M.E.: Diaphyseal fractures of the humerus treated with a ready-made fracture brace. J. Bone Joint Surg. 1982, 64A: 11-13.
- 4.- Brumback, R.J.; Bosse, M.J.; Poka, A.; Burgess, A.R.: Intramedullary stabilization of humeral shaft fractures in patients with multiple trauma. J. Bone Joint Surg. 1986, 68A: 960-970.
- 5.- Durbin, H.A.; Gottesman, M.J.; Saunders, K.C.: Hackethal stacked nailing of humeral shaft fractures. Clin. Orthop. 1983, 179: 168-174.
- 6.- Foster, R.J.; Dixon, G.L.; Bach, A.W.; Appleyard, R.W.; Green, T.M.: Internal fixation of fractures and non-unions of the humeral shaft. J. Bone Joint Surg. 1985, 67A: 857-864.
- 7.- Hall, R.F.; Pankovich, A.M.: Ender nailing of acute fractures of the humerus. J. Bone Joint Surg. 1987, 69A: 558-567.
- 8.- Holm, C.L.: Management of humeral shaft fractures. Fundamentals nonoperative technics. Clin. Orthop. 1970, 71: 132-139.
- 9.- Pritchett, J.W.: Delayed union of humeral shaft fractures treated by closed flexible intramedullary nailing. J. Bone Joint Surg. 1985, 67B: 715-718.
- 10.- Sarmiento, A.; Kinman, P.B.; Galvin, E.G.; Schmitt, R.H.; Phillips, J.G.: Functional bracing of fractures of the shaft of the humerus. J. Bone Joint Surg. 1977, 59A: 596-601.
- 11.- Spak, I.: Humeral shaft fractures. Treatment with a simple hand sling. Acta Orthop. Scand. 1978, 49: 234-239.
- 12.- Griend, R.V.; Tomasin, J.; Ward, E.F.: Open reduction and internal fixation of humeral shaft fractures. J. Bone Joint Surg. 1986, 68A: 430-433.
- 13.- Montserrat Ramon, F.; Blazques Mulero, M.; Llorente Cuadrado, J.A.; Ferrá Jaume, G.: Ensartado del húmero con haz de Hackethal. Rev. Ortop. Traum. 1982, 26 IB: 87-94.
- 14.- Schatzker, J.: Fracturas del húmero. En Schatzker, J. y Tille, M.: Tratamiento quirúrgico de las fracturas. Buenos Aires. Ed. Panamericana. 1989: 84-96.
- 15.- Rogers, J.F.; Bennet, J.B.; Tullos, H.S.: Management of concomitant ipsilateral fractures of the humerus and forearm. J. Bone Joint Surg. 1984, 66A: 639-646.
- 16.- Stern, P.J.; Mattingly D.A.; Pomeroy, D.L.; Zenni, E.J.; Kreig, J.K.: Intramedullary fixation of humeral shaft fractures. J. Bone Joint Surg. 1984, 66A: 639-646.
- 17.- Sim, F.H.; Kelly, P.J.; Henderson, E.D.: Radial nerve palsy complicating fractures of the humeral shaft. J. Bone Joint Surg. 1971, 53A: 1023-1024.
- 18.- Pollock, F.H.; Drake, D.; Bovill, E.G.; Day, L.; Trafton, P.G.: Treatment of radial neuropathy associated with fractures of the humerus. J. Bone Joint Surg. 1981, 63A: 239-243.
- 19.- Holstein, A.; Lewis, G.B.: Fractures of the humerus with radial nerve paralysis. J. Bone Joint Surg. 1963, 45A: 1382-1388.
- 20.- Naiman, P.T.; Schein, A.J.; Siffert, R.S.: Use of ASIF compression plates in selected shaft fractures of the upper extremity. Clin. Orthop. 1970, 71: 208-216
- 21.- Maruenda, J.; Arguelles, F.; Chofre, A.: Tratamiento de las fracturas diafisarias del húmero según la técnica de Hackethal. Rev. Esp. Cir. Ost. 1982, 17: 97-112.
- 22.- Gustavo, R.B.: Tratamiento de fracturas abiertas y sus complicaciones. Madrid. Ed. Importécnica. 1983.
- 23.- Nicoll, E.A.: Fractures of the tibial shaft. A survey of 705 cases. J. Bone Joint Surg. 1964, 46B: 373-387.
- 24.- Callewaert, R.: Treatment of fractures with Ender's prebent flexible nails. Acta Orthop. Belg. 1982, 48: 345-356.
- 25.- Van der Ghinst, M.; De Geeter, L.; Thiry, A.: Le traitement des fractures de la diaphyse humérale par l'embrochage centro-medullaire á minima. Acta Orthop. Belg. 1974, 40: 85-95.
- 26.- Van der Ghinst, M.; De Geeter, L.: Fracture de la tete et de la diaphyse humérale: du plâtre pendant á l'embrochage fasciculé selon Hackethal. Acta Orthop. Belg. 1978, 44: 357-365.
- 27.- Vives, P.; Massy, E.; Fichelle, G.: Interés del enclavado centromedular por vía epicondílea para el tratamiento de las fracturas de la extremidad superior del húmero. Rev. Ortop. Traum. 1977, 21 IB: 45-50.
- 28.- Vichard, P.; Vergnat, C.; Bellanger, P.: Lénclouage bipolaire adendant aux clous elastiques des fractures de l'extremité supérieure de l'humerús. Ann. Orthop. de l'est. 1978, 1: 73-77.
- 29.- Letenneur, J.; Rogez, J.M.; Bainvel, J.V.: Interet de la voie sus-epitrochléenne pour l'embrochage de certaines fractures de l'humerús. Ann. Orthop. de Ouest. 1978, 10: 31-33.
- 30.- Hackethal, K.H.: Die bündelnagelung. Berlin. Ed. Springer Verlag. 1961.
- 31.- Arandes Renu, J.M.; Gallart Castany, F.J.; Arandes Renu, R.: Biomecánica del método de Hackethal empleado para el tratamiento de las fracturas del húmero: estudio experimental de una variante posteroexterna. Rev. Ortop. Traum. 1987, 31 Ib: 203-209.