

# La Ecografía de Partes Blandas como Técnica Diagnóstica de los Quistes Poplíteos.

A. SILVESTRE, F. ARGUELLES, L. MALDONADO y V. ZARAGOZA

*Facultad de Medicina de la Universidad de Valencia. Hospital Clínico Universitario.  
Servicio de Traumatología y Cirugía Ortopédica. (Prof. F. Gomar Sancho).  
Servicio de Radiodiagnóstico (Prof. E. Nogues Pelayo).*

**Resumen.**—Se presentan 39 casos de quistes poplíteos estudiados mediante ultrasonografía durante los últimos 5 años en el Hospital Clínico de Valencia. Se discute acerca de la utilidad de la ecografía de partes blandas en el diagnóstico de las patologías del hueco poplíteo, haciendo hincapié en sus ventajas respecto a otras técnicas más costosas e invasivas.

**Descriptores:** Ultrasonografía. Quiste poplíteo.

**Summary.**—The authors report 39 cases of popliteal's cysts diagnosed with ultrasonography along the last five years in the Hospital Clínico of Valencia. They argue about the usefulness of ultrasonography of soft-tissues in the diagnosis of popliteal pathologies, urging on his advantages over other techniques more aggressive and expensive.

**Key words:** Ultrasonography. Popliteal cyst.

## INTRODUCCIÓN

La utilización de la ultrasonografía para la evaluación de las tumoraciones del hueco poplíteo ha ganado la aceptación en la actualidad. El hecho de que mediante ecografía se pueden diferenciar fácilmente tumoraciones líquidas y sólidas, y debido a que los quistes poplíteos y los aneurismas de la arteria poplíteo son las causas más frecuentes de tumores del hueco poplíteo, ha provocado que la ultrasonografía se esté utilizando frecuentemente en el diagnóstico de estas lesiones. En la actualidad, y gracias al perfeccionamiento del instrumental usado en ultrasonografía se habla de un nuevo patrón ecográfico; se trata del patrón mixto (se interpreta mediante el análisis de la escala de grises) que se une a los dos patrones clásicos conocidos (sólido y líquido).

Los quistes poplíteos fueron inicialmente descritos por Adams en 1840 (1), el cual observó que algunos pacientes afectados de una artritis reumatoide

presentaban una tumoración blanda a nivel del hueco poplíteo. Fué posteriormente Baker (1877) (2), el que realizó una descripción más detallada de este proceso, y a raíz de la misma el quiste poplíteo pasó a denominarse quiste de Baker.

Se trata de tumoraciones blandas localizadas en la región poplíteo a nivel de la bursa gastrocnemio-semimembranosa (3,4,5). Esta bursa está situada en la cara posterior del cóndilo medial entre la porción medial del gastrocnemio y el tendón del músculo semimembranoso lateralmente, con una porción anterior a la parte medial del gastrocnemio (4).

Uno de los puntos de controversia es la existencia o no de comunicación del quiste con la articulación de la rodilla. Estudios llevados a cabo en cadáveres demuestran que esta comunicación existe en el 33-55% de los casos, y que este porcentaje aumenta con la edad. Se trata por lo general de una abertura transversal de 15-20 mm., que en ocasiones está recubierta de una membrana fibrosa (6). Algunos autores han demostrado que los quistes suelen estar asociados con alteraciones articulares (7,8,9). Por este motivo, lesiones de rodilla pueden desencadenar quistes poplíteos, y

*Coirespondencia:*

D. ANTONIO SILVESTRE MUÑOZ.  
Dr. Vila Barbera, 3-8<sup>a</sup>.  
47007 Valencia

viceversa, existen bursitis que pueden provocar derrames intermitentes de la articulación de la rodilla.

El derrame articular responde a numerosas alteraciones de la articulación de la rodilla. Como posible desencadenante de quistes poplíteos el derrame suele presentarse asociado a la proliferación sinovial típica de la artritis reumatoidea o a alteraciones intraarticulares postraumáticas. Los quistes también han sido descritos en pacientes afectados de osteoartritis, gota, síndrome de Reiter, sinovitis vellosa nodular pigmentada y osteocondritis disecante (10).

Existen tres teorías que tratan de explicar la etiopatogenia de los quistes poplíteos:

1.- Herniación de la sinovial a través de la porción posterior de la cápsula que suele estar debilitada.

2.- Ruptura de la cápsula articular posterior con extravasación de fluido en tejidos blandos y posterior encapsamiento.

3.- Ruptura de la cápsula posterior con comunicación con una bursa posterior absolutamente normal.

Esta última teoría parece la más probable como afirman Wilson (1938) (6), Hoffman (1963) (11), y Gristina (1964) (12).

En la presente serie vamos a presentar los casos estudiados mediante ultrasonografía, tratando de resaltar la importancia de esta técnica diagnóstica incruenta en esta patología.

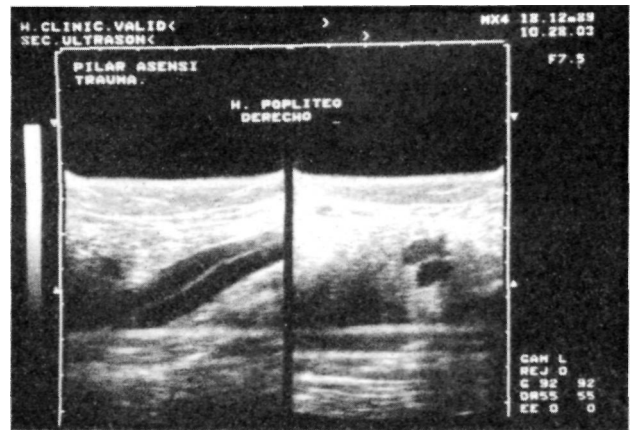
## MATERIAL Y MÉTODOS

Se incluyen en este estudio 39 casos de quiste de Baker tratados en el Servicio de Traumatología y Cirugía Ortopédica del Hospital Clínico de Valencia, en los últimos 5 años a los que se les había realizado un estudio ecográfico. De estos casos 23 fueron varones y 16 mujeres. La edad media de los pacientes era de 51 años. Entre las enfermedades asociadas cabe resaltar 24 casos de artritis reumatoidea, 9 casos de ruptura meniscal medial y 6 casos de artrosis. De todos los casos estudiados ecográficamente ninguno correspondía a un paciente en edad pediátrica.

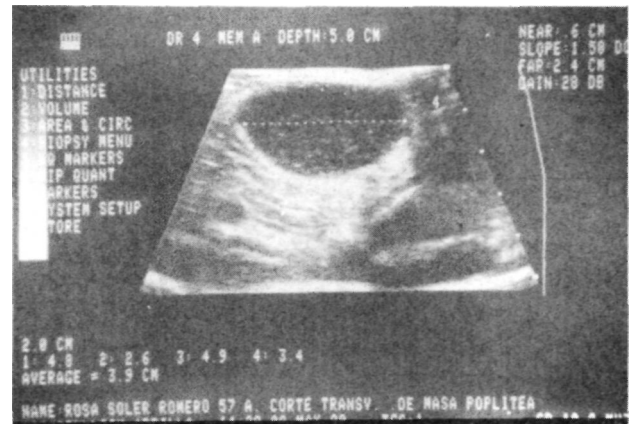Para el estudio se ha utilizado un ecógrafo de tiempo real sectorial con sonda de 7.5 MHz y cápsula de agua interpuesta. En todos los casos se llevaron a cabo cortes longitudinales y transversales haciendo un estudio comparativo con el hueso poplíteo no afecto (Figura nº 1).

El diagnóstico de todos los casos se basó:

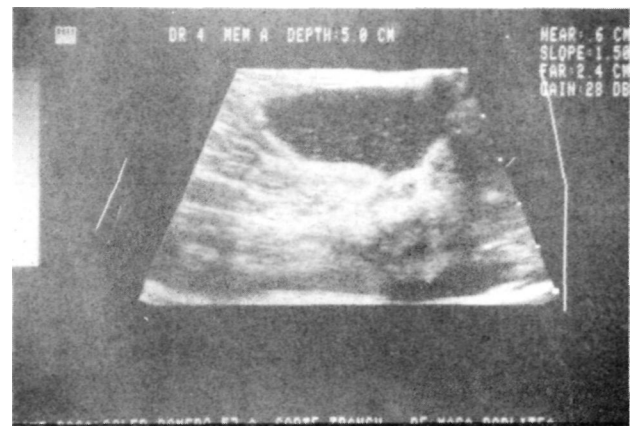- Anamnesis, en la que el paciente relata la aparición de una tumoración en región poplíteica que ocasionalmente



**Figura nº 1.** Cortes longitudinal y transversal de un hueso poplíteo normal. Se pueden observar las imágenes anecoicas o sonolucentes de la arteria y vena poplíteica.



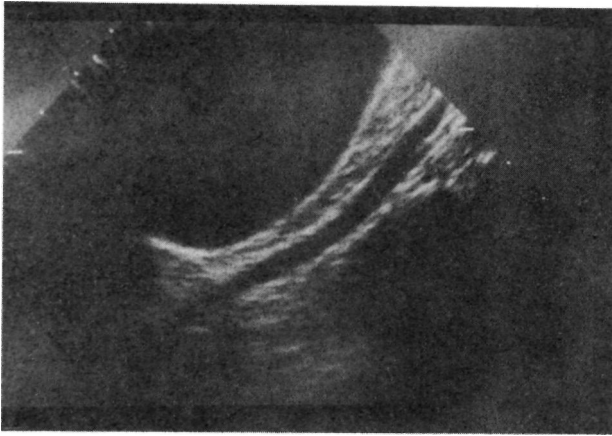
**Figura nº 2.** Imagen anecoica de un quiste de Baker distendido, sin aparente comunicación. Se puede observar asimismo la imagen sonolucente de la arteria poplíteica.



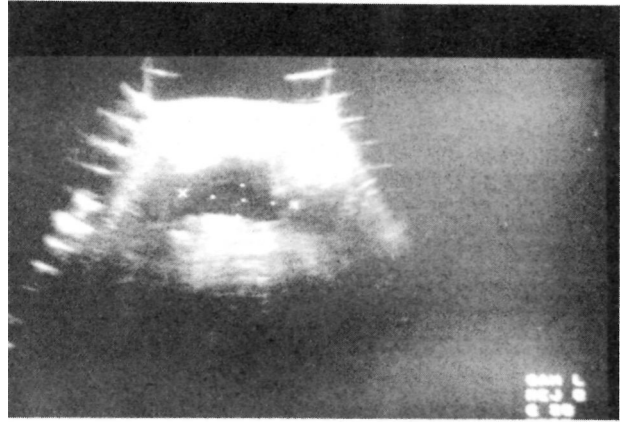
**Figura nº 3.** Corte transversal de un quiste de Baker. Imagen sonolucente con pequeñas imágenes puntiformes hiperecoicas o hiperrefringentes que corresponden a restos hemorrágicos.

puede producir molestias. En ninguno de los casos existía un traumatismo evidente asociado.

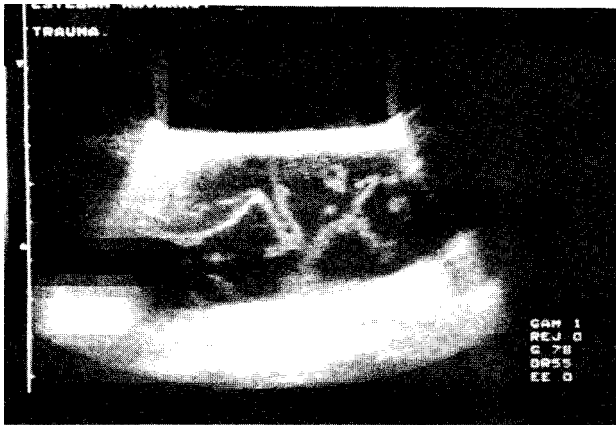- Exploración física, se palpa una tumoración de tamaño variable, blanda, sin signos flogóticos. En seis de los casos se había puncionado el quiste en otros centros, habiéndose obtenido líquido de aspecto sinovial según refieren los pacientes.



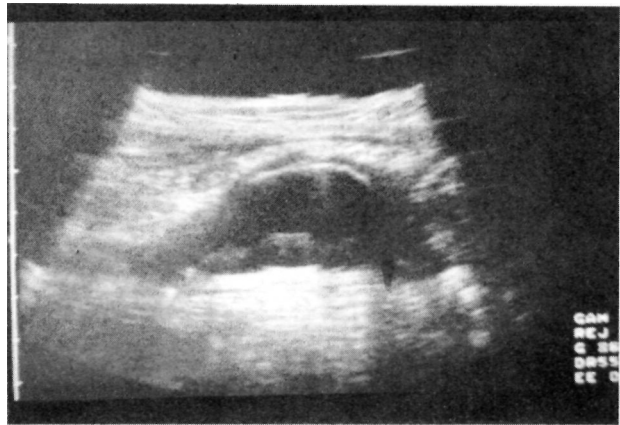
**Figura nº 4.** Gran quiste de Baker. Se observa asimismo la imagen anecoica de la arteria poplítea.



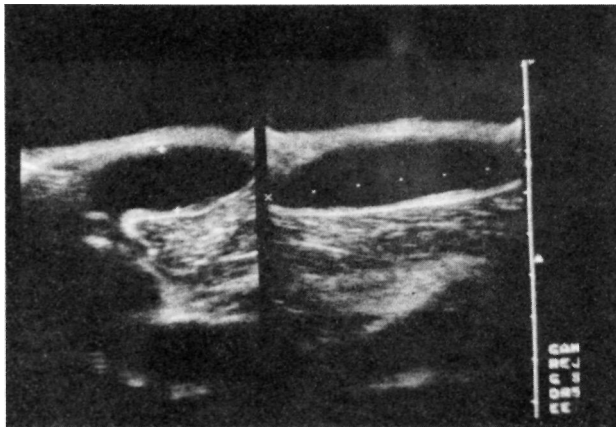
**Figura nº 7.** Corte transversal de un quiste de Baker, en el que se observan imágenes hiperecoicas interpretadas como restos de tejido fibroso.



**Figura nº 5.** Quiste de Baker con imágenes hiperecoicas en su interior que corresponden a restos de fibrina.



**Figura nº 8.** Corte longitudinal del hueco poplíteo en el que se visualiza una imagen anecoica, que corresponde a un aneurisma de la arteria poplítea. En el interior de la misma se observan imágenes hiperrefringentes que corresponden a pequeños trombos.



**Figura nº 6.** Cortes transversal y longitudinal de un quiste de Baker. En el corte transversal (izquierda), el quiste parece comunicar con la articulación.

## RESULTADOS

La ecografía ha demostrado ser útil en todos los casos estudiados de nuestra serie (Figuras nº 2,3 y 4). El diagnóstico fué posteriormente confirmado en el momento de la intervención quirúrgica.

En todos los casos se extirpó una tumoración quística de consistencia blanda, en cuyo interior existía un contenido gelatinoso, transparente. Tan solo en 17 casos la comunicación con la articulación de la rodilla era evidente.

Las imágenes ecográficas demostraron una tumoración quística de contenido líquido (Figuras nº 5,6 y 7). Además al tratarse de una técnica incruenta, los pacientes la han tolerado muy bien y no ha requerido llevar a cabo una inyección intraarticular, por lo cual eliminamos el riesgo de infección yatrogénica.

- Exploración radiográfica, en la que se suele apreciar un aumento en la densidad de partes blandas.
- Ecografía en lugar de la artrografía recomendada por numerosos autores.

En ninguno de los casos se han presentado complicaciones como las descritas por otros autores: tromboflebitis profunda, ruptura del quiste... (13 y 14). Es evidente que en el caso de que se hubiera producido la ruptura del quiste a nivel de la pantorrilla la ecografía no nos habría aportado muchos datos y hubiera sido entonces necesario llevar a cabo una artrografía.

## DISCUSIÓN

Desde que Adams (1840) (1) y con posterioridad Baker (1877) (2) describieran los quistes poplíteos de rodilla, estos han sido objeto de diversas interpretaciones y planteamientos terapéuticos. Inicialmente Baker los describió en afecciones crónicas de la rodilla, particularmente osteoartritis y tuberculosis. En nuestra serie la mayor parte de los pacientes están afectados de una artritis reumatoidea, lo que coincide con las series de la mayoría de los autores (15,16).

Hemos encontrado una comunicación con la cavidad articular en el 42% de los casos. A pesar de la opinión de Burleson y cols. 1956 (9), de que no se producen recidivas de los quistes a pesar de no obliterar la comunicación, en la serie hemos cerrado el defecto capsular con fascia del gastrocnemio-semimembranoso, lo que nos parece recomendable. Esta creencia es compartida por autores como Bryan (1967) (14,15) y Vahvanen (1973) (16).

Rauschnig (1982) (4) clasificó los quistes poplíteos en:

- Quistes con mecanismo valvular unidireccional; no existe lesión intraarticular. Suelen ser el 50% de los casos.
- Quistes con circulación libre del fluido por la comunicación; se asocian a lesiones articulares.

El estudio radiográfico de la rodilla es escasamente demostrativo del quiste, ya que solo revela un aumento de densidad de las partes blandas. Por otra parte no se ven lesiones típicas de la artritis reumatoidea. Ante tal situación los autores optan por otras técnicas diagnósticas; a lo largo de muchos años la artrografía ha sido utilizada en muchos hospitales, incluso ha habido centros que han practicado bursografías en los quistes poplíteos. De todas ellas se recomienda la artrografía unidireccional ya que a nivel de la comunicación se puede crear un efecto de válvula que impide el paso del líquido de la bursa distendida a la articulación.

No queremos discutir en el presente trabajo los pros y los contras de la artrografía en el diagnóstico

de la patología intraarticular y de los quistes de Baker, pero lo que es evidente es que la ecografía es una técnica menos agresiva, por lo que la aceptan mejor los pacientes, y que tiene un índice de fiabilidad alto (17,18,19,20,21,22,23,24,25,26,27).

El diagnóstico mediante ultrasonidos se basa en el "efecto piezoeléctrico" descrito por Pierre y Jacques Curie. Este efecto consiste en transformar en vibraciones elásticas las corrientes eléctricas alternas de frecuencia elevada. Desde su aparición la ultrasonografía ha desempeñado un papel fundamental en el diagnóstico de diversas patologías médicas, sobre todo en lo que se refiere a lesiones ocupantes de espacio. Aunque su utilidad en patología ósea, articular y de partes blandas es todavía limitada, se está experimentando un importante auge en la misma durante los últimos años.

La tasa de detección de quistes poplíteos mediante artrografía es del 7-42% (28). Los estudios comparativos realizados por Lawson (1978) (29) entre los resultados obtenidos en el diagnóstico de los quistes mediante ecografía y artrografía, han demostrado que se trata de técnicas de sensibilidad pareja. Hay autores como Hermann (1981) (24) que afirman que toda imagen artrográfica de quiste poplíteo debe ser ratificada por ecografía; por el contrario este mismo autor señala que el diagnóstico ecográfico de un quiste poplíteo es significativo.

Por lo que respecta a otras técnicas como la TAC tiene escaso valor en esta patología, siendo de utilidad en localizaciones atípicas o cuando la artrografía es negativa (30,31,32,33,34). Por su parte la RMN nos va a informar del grado de inflamación de la sinovial (35).

Los quistes poplíteos se asocian con cierta frecuencia a lesiones posteriores del menisco medial (36). En nuestra serie nos hemos encontrado únicamente con seis casos, en los que el paciente relataba un antecedente de torsión de rodilla mientras practicaba deporte, que desencadenó con posterioridad episodios eventuales de bloqueo, molestias articulares, hasta que al cabo de unos meses aparecieron las tumoraciones en región poplíteo. Es evidente que en estos casos la intervención quirúrgica sobre el quiste debe acompañarse de un acto operatorio sobre la rodilla, con vistas a solucionar el problema meniscal acompañante.

Estas lesiones pueden presentarse también en niños, aunque es infrecuente que en estos exista comunicación alguna con la cavidad articular; además la patología intraarticular es rara y los resulta-

dos de la escisión simple suelen ser excelentes. Los niños que presentan quistes de Baker suelen padecer una poliartritis crónica juvenil (37) o suelen tener un trasfondo reumático de base familiar (38).

Por otra parte es de gran importancia llevar a cabo el diagnóstico diferencial con las siguientes entidades:

- Neoplasias óseas o de tejidos blandos: lipomas, liantomas, tumores vasculares, fibrosarcomas... (39,40,41).

- Tromboflebitis (15,42,43,44,45). Ocasionalmente el quiste puede estar asociado a una trombosis venosa.

- Hematoma, suele existir un antecedente traumático evidente a no ser que el paciente presente un trasfondo hematológico.

- Varices.

- Abscesos.

- Aneurismas de la arteria poplítea (Figura nº 8), que son los aneurismas más frecuentes de los vasos periféricos (46). Suelen ser bilaterales en el 59% de los casos, aunque sólo son clínicamente evidentes en uno de los lados (46,47,48). Los aneurismas están frecuentemente asociados a complicaciones tromboembólicas (trombosis, ulceración, gangrena, embolismo periférico). Tradicionalmente la técnica utilizada para el diagnóstico de los aneurismas era la angiografía, que aunque necesaria para evaluar la circulación distal no es imprescindible para establecer el diagnóstico (46,48).

En cuanto a las complicaciones más frecuentes son la ruptura del quiste con extravasación del contenido a nivel de la pantorrilla, y la asociación de una tromboflebitis. En la serie de los casos que

presentamos estudiados ecográficamente no se ha producido ninguna rotura del quiste. De todas formas debemos insistir en que ante tal complicación la ecografía no es el método de diagnóstico más adecuado. En estos casos hay que recurrir a la artrografía.

Por lo que respecta a la terapéutica de esta entidad y a pesar de que hay autores que recurren a un tratamiento ortopédico basado en la inyección intraarticular de 1 ml. de corticoide de acción prolongada, como el hexacetónido de triamcinolona (20 mg/ml) (13), preferimos la extirpación quirúrgica del mismo asociada al tratamiento de la patología subyacente intraarticular. Con este último proceder no hemos tenido recidiva alguna.

Las ventajas e inconvenientes que presenta esta técnica, quedan resumidas en el siguiente esquema:

#### *Ventajas de la Ecografía:*

- Técnica incruenta.
- Rapidez.
- Buena resolución.
- Fácil manejo.
- Buena resolución costo/diagnóstico.
- No reacciones alérgicas.
- No uso de radiaciones ionizantes.
- Imagen tridimensional.

#### *Inconvenientes de la Ecografía:*

- No permite determinar la especificidad de los tejidos.
- No es de utilidad en el diagnóstico de los quistes rotos descomprimidos.

## Bibliografía

- 1.- Adams, R.: Chronic rheumatic arthritis of the knee joint. Dublin. J. Med. Sci. 1840, 17: 520.
- 2.- Backer, W.M.: Formation of synovial cysts in leg connection with disease of knee joint. St. Bartholomew's Hosp. Rep. 1877, 13: 245.
- 3.- Guerra, J. Jr., Newell, J.D., Resnick, D., Danzig, L.A.: Gastrocnemio-semimembranosus bursal region of the knee. Am. J. Roentgenol. 1981, 136: 593.
- 4.- Rauschnig, W., Fredriksson, B.A., Wilander, E.: Histomorphology of idiopathic and symptomatic popliteal cysts. Clin. Orthop. Rel. Res. 1982, 164: 306.
- 5.- Wigley, R.D.: Popliteal cysts: Variations on a theme of Baker. Semin. Arthritis Rheum. 1982, 12: 1.
- 6.- Wilson, P.D., Eyre-Brook, A.L., Francis, J.D.: A clinical and anatomical study of the semimembranous bursa in relation to popliteal cyst. J. Bone Joint Surg. 1938, 20: 963.
- 7.- Haggart, G.E.: Posterior hernia of the knee joint a cause of internal dearrangement of the knee. J. Bone Joint Surg. 1938, 20: 363.
- 8.- Childress, H.M.: Popliteal cysts associated with undiagnosed posterior lesions of the medial meniscus. J. Bone Joint Surg. 1954, 36-A: 1233.
- 9.- Burlleson, R.J., Bickel, W.H., Dahlin, D.C.: Popliteal cyst: clinico-pathologic survey. J. Bone Joint Surg. 1956, 38-A: 1265.
- 10.- McDonald, D.G., Leopold, G.R.: Ultrasound B-scanning in the differentiation of Backer's cyst and thrombophlebitis. Br. J. Radiol. 1972, 45: 729.
- 11.- Hoffman, B.K.: Cystic lesions of popliteal space. Surg. Gynecol. Obstet. 1963, 116: 551.
- 12.- Gristina, A.G., Wilson, P.D.: Popliteal cysts in adults and children: Review of 90 cases. Arch. Durg. 1964, 88: 357.
- 13.- Davis, J.S.: Quistes poplíteos: sus problemas. Consulta. 1978, 39: 31.
- 14.- Bryan, R.S., Dimichelle, J.D., Ford, G.L.: Popliteal cyst. Clin. Orthop. 1967, 50: 209.

- 15.- **Bryan, R.S., Dimichelle, J.D., Ford, G.L.:** Popliteal cysts and thrombophlebitis. *Clin. Orthop.* 1967, 50:209.
- 16.- **Vahvanen, V.:** Popliteal cyst. *Acta Orthop. Scand.* 1973, 44: 303.
- 17.- **Meire, H.B., Lindsay, D. J., Swinson, D.R., Hamilton, E.B.D.:** Comparison of ultrasound and positive contrast arthrography in the diagnosis of popliteal and calf swellings. *Ann. Rheum. Dis.* 1974, 33: 221.
- 18.- **Moore, C.P., Sarti, D.A., Lovie, J.S.:** Ultrasonographic demonstration of popliteal cysts in rheumatoid arthritis. A noninvasive technique. *Arthritis Rheum.* 1975, 18: 577.
- 19.- **Ambanelli, U., Manganeli, P., Nervetti, A., Ugolotti, U.:** Demonstration of articular effusions and popliteal cysts with ultrasound. *J. Rheumatol.* 1976, 3: 134.
- 20.- **Carpenter, J.R., Hattery, R.R., Hunder, G.G., Bryan, R.S., McLeod, R.A.:** Ultrasound evaluation of the popliteal space. Comparison with arthrography and physical examination. *Mayo Clin. Proc.* 1976, 51: 498.
- 21.- **Rudikoff, J.C., Lynch, J.J., Philipps, E., Clapp, P.R.:** Ultrasound diagnosis of Baker cyst. *JAMA.* 1976, 235: 1054.
- 22.- **Cooperberg, P.L., Tsang, I., Truelove, L., Knickerbocker, J.:** Grey scale ultrasound in the evaluation of rheumatoid arthritis of the knee. *Radiology* 1978, 126: 759.
- 23.- **Luckes, P.J., Herberts, P., Zachrisson, B.E.:** Ultrasound in the diagnosis of popliteal cysts. *Acta Radiol. Diagn.* 1980,21: 663.
- 24.- **Hermann, G., Yeh, H-C, Lehr-Janus, C, Berson, B.L.:** Diagnosis of popliteal cyst: Double-contrast arthrography and sonography. *Am. J. Roentgenol.* 1981, 137: 369.
- 25.- **Fam, A.G., Wilson, S.R., Holmberg, S.:** Ultrasound evaluation of popliteal cysts in osteoarthritis of the knee. *J. Rheumatol.* 1982, 9: 428.
- 26.- **Gompels, B.M., Darlington, L.G.:** Evaluation of popliteal cysts and painful calves with ultrasonography: Comparison with arthrography. *Ann. Rheum. Dis.* 1982, 41: 255.
- 27.- **Harper, J., Schubert, F., Benson, M.D., Hayes, P.:** Ultrasound and arthrography in the detection of ruptured Baker's cysts. *Australas radiol.* 1982, 26: 281.
- 28.- **Wolfe, R.D., Colloff, B.:** Popliteal cysts: An arthrographic study and review of the literature. *J. Bone Joint Surg.* 1972, 54-A: 1057.
- 29.- **Lawson, T.L., Mittler, S.:** Ultrasonic evaluation of the extremity soft-tissue lesions with arthrographic correlation. *J. Can. Assoc. Radiol.* 1978, 29: 58.
- 30.- **Cooper, R.A.:** Computerized tomography (body scan) of Baker's cyst. *J. Rheumatol.* 1978, 5: 184.
- 31.- **Schwimmer, M., Edelstein, G., Heiken, J.P., Gilula, L.A.:** Synovial cysts of the knee: CT evaluation. *Radiology.* 1985, 154: 175.
- 32.- **Lee, K.R., Tines, S.C., Price, H.I., De Smet, A.A., Neff, J.R.:** The computed tomographic findings of popliteal cysts. *Skel. Radiol.* 1983, 10: 26.
- 33.- **Lee, K.R., Tines, S.C., Yoon, J.W.:** CT findings of suprapatellar synovial cysts. *J. Comput. Assit. Tomogr.* 1984, 8: 296.
- 34.- **Hull, R.G., Rennie, J.A.N., Eastmond, C.J., Hulchinson, J.M.S., Smith, F.W.:** Nuclear magnetic resonance (NMR) tomographic imaging for popliteal cysts in rheumatoid arthritis. *Ann. Rheum. Dis.* 1984, 43: 56.
- 35.- **Childress, H.M.:** Popliteal cysts associated with undiagnosed posterior lesions of the medial meniscus. *J. Bone Joint Surg.* 1970, 52-A: 1487.
- 36.- **Barbaric, Z.L., Young, L.W.:** Synovial cyst in juvenile rheumatoid arthritis. *Am. J. Roentgenol.* 1972, 116: 655.
- 37.- **Toyama, W.M.:** Familial popliteal cysts in children. *Am. J. Dis. Child.* 1972, 124: 586.
- 38.- **Bogumill, G.P., Bruno, P.D., Barrick, E.F.:** Malignant lesions masquerading as popliteal cysts. A report of three cases. *J. Bone Joint Surg.* 1981, 63-A: 474.
- 39.- **De Smet, A.A., Neff, J.R.:** Knee arthrography for preoperative evaluation of juxta-articular masses. *Radiology.* 1982, 143: 633.
- 40.- **Griffiths, H.T., Elston, C.W., Colton, C.L., Swanell, A. J.:** Popliteal masses masquerading as popliteal cysts. *Arm. Rheuma. Dis.* 1984, 43: 60.
- 41.- **Good, A.E.:** Rheumatoid arthritis, Baker's cyst and thrombophlebitis. *Arthritis Rheum.* 1964, 7: 56.
- 42.- **Schmidt, M.C., Workman, J.B., Barth, W.F.:** Dissection or rupture of a popliteal cyst: A syndrome mimicking thrombophlebitis in rheumatic diseases. *Arch. Inter. Med.* 1974, 134: 694.
- 43.- **Gyanani, V.L., Grozinger, K.T., Gerlock, A.J. Jr., Mirfakhraee, M., Husbands, H.S.:** Calf hematoma mimicking thrombophlebitis: Sonographic and computed tomographic appearance. *Radiology.* 1985, 154: 779.
- 44.- **Litjohn, G.O., Brand, C.A., Ada, A., Wong, C.:** Popliteal cysts and deep venous thrombosis: Tc 99m red blood cell venography. *Radiology.* 1985, 155: 237.
- 45.- **Wychulis, A.R., Spittel, J.A., Wallace, R.B.:** Popliteal aneurysms. *Surgery.* 1970, 68: 942.
- 46.- **Silver, W.W., Washburn, R.L., Stanley, J.C., Gross, W.S.:** Gray scale ultrasound evaluation of popliteal artery aneurysms. *Am. J. Roentgenol.* 1977, 129: 1003.
- 47.- **Chitwood, W.R., Stocks, L.H., Wolfe, W.G.:** Popliteal artery aneurysms: Past and present. *Arch. Surg.* 1978, 113: 1078.