

HOSPITAL "SANTA MARÍA MADRE"
SERVICIO DE ORTOPEDIA Y TRAUMATOLOGÍA
ORENSE

Meniscectomía por Cirugía Artroscópica

M. FRAGA; E. NIETO; S. MOSQUERA; H. HERNÁNDEZ;
S. CAMBA y J.L. VILLAR

RESUMEN

El propósito de este trabajo es presentar la experiencia y valoración estadística de 83 artroscopias de rodilla realizadas por los autores, durante el año 1988, describiendo la patología hallada, la técnica empleada, complicaciones per y postoperatorias así como la estancia media hospitalaria de estos pacientes.

Descriptores: Meniscectomía. Cirugía de Rodilla. Artroscopia. Complicaciones.

SUMMARY

With this work, the authors showed their experience and statistic evaluation of 83 arthroscopies of the knee in 1988, describing the pathological findings, technical procedure used, complications during and after the arthroscopy as well as the average stay of these patients in the hospital.

Key Words: Arthroscopy. Knee surgery. Review. Complications.

Introducción

La rodilla es una articulación con una variedad de patología no siempre fácil de diagnosticar, quizás por la limitada fiabilidad de las exploraciones clínicas, radiológicas y pruebas complementarias como la artrografía y la neumoartrografía.

La artrotomía por otra parte implica un mayor tiempo de hospitalización y un período de rehabilitación prolongado con el consiguiente retraso en la reincorporación laboral o deportiva y con un mayor índice de complicaciones.

La artroscopia nos permite llegar a un diagnóstico certero y resolver la patología mecánica de la rodilla, reduciendo la morbilidad postoperatoria y el número de complicaciones.

Material y métodos

El estudio comprende 83 pacientes diagnosticados en consulta externa de Traumatología del Hospital "Santa María Madre" de patología meniscal desde Enero a Diciembre de 1988. A todos estos pacientes se les practicó un estudio clínico, físico y radiológico completo antes de indicar la artroscopia diagnóstica y quirúrgica consecuentemente.

La edad de los pacientes fué la comprendida entre 19 y 75 años, siendo 63 el número de hombres y 20 el de mujeres, con una edad media de casi 37 años con una mayor incidencia en la segunda y tercera década de la vida.

La profesión de los pacientes a los que se les practicó artroscopia así como el antecedente traumático previo se indica en la Tabla I.

En cuanto al material, hemos empleado una microcámara J-P-1, una fuente de luz Storz, un monitor Sony Trinitron y un magnetoscopio.

El instrumental quirúrgico empleado ha sido el siguiente:

- Gancho de exploración.
- Pinzas Basket rectas 3.4 x 4.5
- Pinzas Basket 90° derecha e izquierda.
- Tijeras rectas.
- Tijeras curvas 60° derecha e izquierda.
- Pinzas de menisco.

La técnica empleada ha sido con el paciente en decúbito supino, colocando el soporte para la pierna en el tercio medio del muslo inmediatamente por debajo del manguito de isquemia dejando libre la rodilla en flexión de 90°. La cánula de irrigación es introducida en la bolsa suprarotuliana por vía supero-interna, conectada a un sistema de irrigación con bolsas de tres litros de suero fisiológico situadas a tres metros de altura con una conexión en "Y".

Las vías de acceso para el artroscopio han sido las antero-laterales, tanto interna como externa variandose de una a otra según la conveniencia para la introducción del material quirúrgico.

Mediante la extensión de la rodilla y merced al soporte hemos podido forzar el valgo o varo, lográndose un mejor espacio para la ejecución de la técnica quirúrgica, al

mismo tiempo que se mejora la visualización.

La técnica anestésica ha sido de dos tipos:

- 1.- General: En 69 casos.
- 2.- Epidural: En 14 casos.

En todos los casos, anestesiado el paciente se procede a una exploración sistemática de la rodilla, valorando los déficits de flexo-extensión, laxitud varo o valgo, Lachman, Jerck-Test, pivot shift y cajón anterior o posterior.

En las roturas longitudinales, asas de cubo y lengüetas, actuamos con pinzas Basket y tijeras curvas.

En las plicas sinoviales practicamos sección de las mismas con tijera o pinza Basket.

En las osteocondritis realizamos perforaciones tipo Pridie, con broca convencional, y en los casos de cuerpos libres, la extracción se realizó mediante pinza de Kocher.

Al finalizar el acto quirúrgico, y tras un lavado prolongado de la articulación con suero fisiológico, se infiltra Bupivacaina con Adrenalina intraarticular, para disminuir el dolor postoperatorio inmediato y la incidencia de hemartros.

La movilidad de la rodilla y la deambulación se inicia al día siguiente de la intervención, indicándosele al paciente los ejercicios de contracción isométrica, elevación y flexo-extensión de la pierna, y la utilización de una rodillera o vendaje de compresión normal los primeros quince días.

Resultados

La mayor prevalencia de patología lesional se pudo observar en deportis-

tas y personas que realizaban labores domésticas, desencadenada en su mayoría por un antecedente traumático previo, (55 casos relatan antecedente traumático previo, ya sea de tipo contusional o dinámico).

La anatomía patológica observada por éste procedimiento ha sido la siguiente:

- Roturas de menisco interno: 43 casos.
- Roturas de menisco externo: 34 casos.
- Roturas de ambos meniscos: 9 casos.
- Hipertrofia sinovial: 22 casos.
- Plicas sinoviales: 5 casos.
- Condropatías patelares: 8 casos.
- Osteocondritis: 16 casos.
- Cuerpos libres: 3 casos.
- Degeneraciones cartilagosas de los platillos tibiales: 11 casos.
- Roturas de ligamento cruzado anterior: 12 casos.
- Osteofitosis: 10 casos.
- De las plicas sinoviales encontradas, 3 eran rotulianas y 2 de fondo de saco.

Las osteocondritis de cóndilos pertenecen 11 al cóndilo interno y 5 al externo, solamente se apreció 1 bilateral.

Las degeneraciones observadas en los platillos tibiales, 7 pertenecieron al interno y 4 al externo.

Hemos evidenciado que en numerosos casos se asocian varias patologías intraarticulares, de ahí que la cuantificación unitaria supere el número de casos estudiados.

De estos casos de patología combinada creemos conveniente destacar lo siguiente:

- Lesión en ambos meniscos e hipertrofia sinovial: 5 casos.
- Lesión en ambos meniscos y condropatía patelar: 2 casos.
- Lesión en ambos meniscos y degeneración en platillo tibial externo: 1 caso.
- Lesión en ambos meniscos y rotura de ligamento cruzado anterior: 1 caso.

Asimismo, en 2 casos no se apreció patología intraarticular mediante artroscopia; suponemos por tanto un error diagnóstico.

Las complicaciones han sido: 2 casos de hemartros postoperatorios, y en otros 2 casos, hubo de hacerse artrotomía por

INCIDENCIA SEGUN PROFESION	
Profesión	Nº
Futbolistas	35
Sus labores	13
Albañiles	1
Mecánicos	3
Palistas	1
Militares	1
Empresarios	1
Agricultores	2
Soldador	1
Estudiantes	3
Carpinteros	1
Camareros	1
Administrativos	6
Auxiliar	1
Barnizador	1
Limpiadora	1
Electricista	1
Industriales	2
Sin empleo	5
ANTECEDENTE TRAUMATICO	
SI	55 casos (65,9%)
NO	28 casos (34,1%)

Tabla I

defecto de la técnica.

Estos casos acontecieron durante la realización de las primeras artroscopias.

En cirugía artroscópica hemos obtenido un 64% de buenos resultados; un 22% de resultados regulares y un 14% de malos resultados, debido a la patología sobreañadida, sobre todo de tipo degenerativo.

La valoración de tales resultados se basa en los siguientes parámetros:

Bueno:

- Desaparición de la sintomatología.
- Ausencia de derrame o hemartros.
- Movilidad completa.
- Vuelta a la actividad laboral o deportiva antes de 4 semanas.

Regular:

- Fallo en dos de los cuatro parámetros.

Malo:

- Fallo en tres de los cuatro parámetros.

El tiempo medio de curación del acto quirúrgico ha sido de 45 minutos; siendo la estancia media de 3.5 días.

En los casos de condromalacia y osteocondritis hemos alcanzado un 72% de buenos resultados, y un 28% de resultados regulares.

Discusión

La finalidad de este estudio es poner de manifiesto nuestra experiencia en la utilización de la artroscopia como procedimiento médico, no sólo de diagnóstico auxiliar, sino también terapéutico, en la patología intraarticular de la rodilla, lo que viene a reforzar la realidad de la eficacia de las unidades cualificadas y cada vez más importantes y necesarias dentro del Servicio de Cirugía Ortopédica y Traumatología. Sin

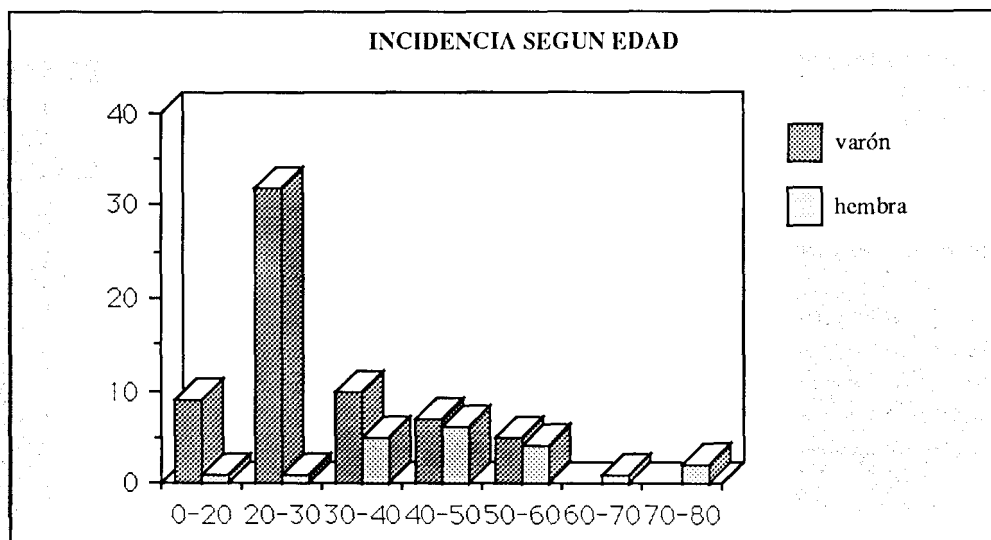


Figura nº 1

embargo, este método no debe sustituir en ningún caso, ni reemplazar, las rutinas clínicas exploratorias y radiográficas, tal y como describen otros autores (1, 2, 3, 4) con los que compartimos su sistemática.

Sin embargo, creemos que en aquellos casos de emergencia, dadas las características de una articulación como la rodilla, que por su espasticidad muscular, contractura, dolor, etc, es difícil valorar clínicamente el alcance de la lesión, es en éstos casos en los que la artroscopia exploratoria y quirúrgica de urgencia estaría justificada (5).

La cirugía artroscópica para lesiones meniscales resuelve prácticamente el 100% de los casos, con unos resultados muy satisfactorios, acorta el tiempo de recuperación y de hospitalización, permitiendo una reintegración laboral y deportiva más temprana (6,7).

Sin embargo, en la patología osteocondilaginosa, nuestros resultados no han sido del todo satisfactorios, lo que nos inclina a pensar que hay casos de patología articular que sientan la base de la utilidad de la artroscopia como medio diagnóstico, y la artrotomía como un método viable (1) y aceptado para el tratamiento de cierto tipo de patología intraarticular de la rodilla (1,5).

En definitiva, creemos que la artroscopia ofrece un sustancial avance para el diagnóstico y tratamiento de las lesiones de la rodilla, pudiendo identificar daños intraarticulares asociados, que clínicamente hubieran pasado inadvertidos en el diagnóstico, sobre todo en lesiones de osteocondritis no identificables radiográficamente, o lesiones do-

bles meniscales, o acompañadas de roturas ligamentosas o capsulares.

Es de confiar que, con los adelantos técnicos, en un futuro sea de un manejo más fácil y que se ponga en funcionamiento en todos los Servicios de Ortopedia y Traumatología ya que en la actualidad, para su manejo exploratorio y sobre todo quirúrgico, se requiere no sólo un aprendizaje correcto, sino una práctica de entrenamiento continuada.

Bibliografía

1. DANDY, D.J. y JACKSON, R.W.: The impact of arthroscopy on the management of disorders of the knee. *J. Bone Joint Surg.* 1975. 57-B: 346.
2. INSALL, J.M.: Cirugía de la rodilla. 1ª reimpresión. Ed. Medica Panamericana S.A. Buenos Aires. 1986, 7: 130-168.
3. SLOCUM, D.B. y LARSON, R.L.: Rotatory instability of the knee: its pathogenesis and clinical test to demonstrate its presence. *J. Bone Joint Surg.* 1968; 50-A: 211-225.
4. GALVEZ FAILDE, J.M.: Meniscectomía por artroscopia versus meniscectomía por cirugía artroscópica. *Rev. Medicina de Rehabilitación*, 1989. Vol II. 1:15-20.
5. CHASSAING, V. y PARIER, J.: Artroscopia diagnóstica y quirúrgica de la rodilla. 1ª ed. Barcelona. Masson, S.A. 1987. 3-17.
6. GUHL, J.F.: Operative Arthroscopy. *Am. J. Sports. Med.*, 1979; 7: 328-335.
7. CAMPOS, S.; RUBIO, J.; CALDERÓN, A.; JORDA, F. y NICOLAS, S.: Artroscopia quirúrgica de la rodilla. *Rev. Esp. Cir. Ost.* 1988. 23: 95-98.