

FACULTAD DE MEDICINA DE ALCALÁ DE HENARES
CÁTEDRA DE TRAUMATOLOGÍA
FACULTAD DE MEDICINA DE LA LAGUNA
CÁTEDRA DE ANATOMÍA PATOLÓGICA

Estudio histológico de la respuesta reparativa tras extirpación del menisco y parcial del Paramenisco. Estudio experimental

A. VARGAS ROMERO; A. LÓPEZ ALONSO; L. DÍAZ FLORES
y A. AZNAR AZNAR

RESUMEN:

Los autores efectúan un estudio en la rata utilizando un modelo experimental de meniscectomía completa y extirpación parcial del paramenisco, comprobándose como se origina un proceso de regeneración que conduce a la formación de una nueva estructura, de aspecto meniscal, de menor tamaño que el primitivo menisco y formado por tejido fibroso con focos condroides.

Descriptores: Meniscectomía compuesta. Estudio experimental. Extirpación parcial paramenisco. Regeneración. Estudio histológico.

SUMMARY:

An experimental study was made in the rat with total meniscus extirpation. This study show a regeneration process that take us to a new structure formation like meniscus, with fibrous tissue formation with condroid points.

Key words: Total meniscectomy. Partial parameniscus extirpation. Regeneration process. Fibrous tissue. Histological study.

Introducción

La extirpación de un menisco en su totalidad, da origen, a un proceso de regeneración. La proliferación conjuntivo-vascular del paramenisco se inicia a los tres o cuatro días, y el nuevo menisco regenerado queda completo a las tres semanas (1).

Su forma y tamaño, es muy parecido a la del menisco original, aunque es

más estrecho, más fibroso y más elástico.

Se discuten los porcentajes de transformación cartilaginosa del menisco regenerado y las peculiaridades de remodelación morfológica del mismo. (1, 2, 3, 4).

El objetivo de este trabajo, es profundizar en el estudio de la respuesta

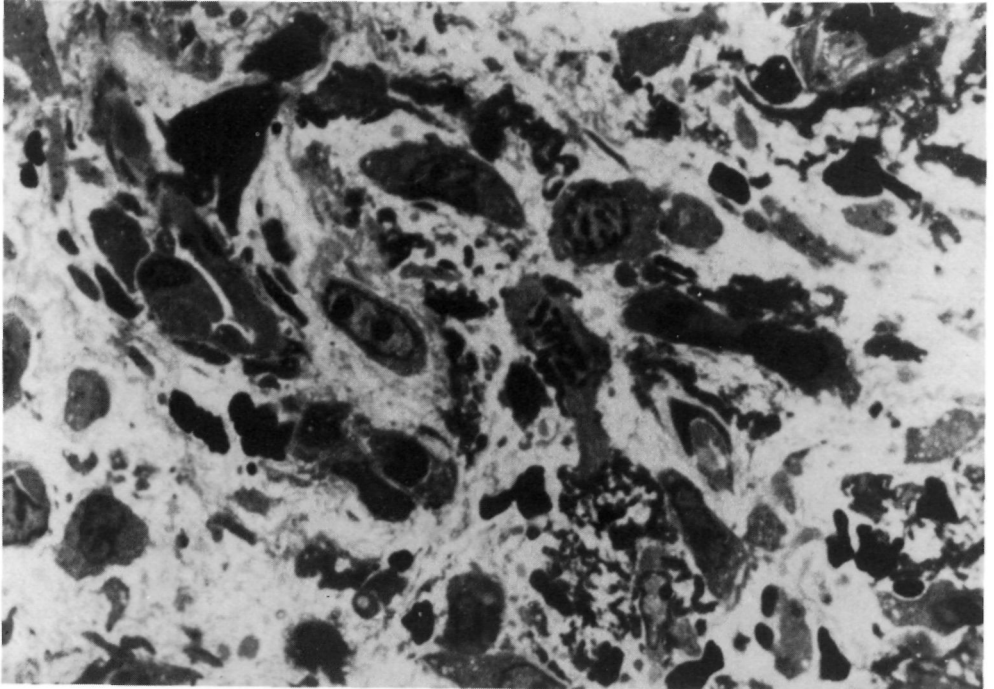


Figura nº 1: Aspecto de las fases iniciales del tejido de granulación formado en el área lesional, en el cual se aprecian fibroblastos, yemas angiogénicas y mononucleares, todos ellos dispuestos entre redes de fibrina.

reparativa del neomenisco, después de la meniscectomía completa, en el animal de experimentación.

Material y método

Empleándose como animal de experimentación la rata albina, Sprague Dawley, se utilizó un modelo experimental de meniscectomía completa y extirpación parcial del paramenisco.

Fueron utilizadas 20 ratas con pesos comprendidos entre 335 y 460 gramos que una vez sometidas a meniscectomía completa y extirpación del paramenisco, se fueron sacrificando entre los días 4 y 35 de supervivencia. Se emplearon para el estudio de M/O los meniscos correspondientes a 10 animales y para estudio ultraestructural los 10 restantes. Las tinciones manejadas para los estudios ópticos fueron: Tinción con Hema-

toxilina-Eosina, tinción de Van Gieson y Tricrómico de Braun.

Para los estudios ultraestructurales, las piezas fueron fijadas por inmersión directa en glutaraldehído al 2.5%, amortiguado a 7.3 de pH. La inclusión se efectuó en eposiresina de baja viscosidad Spurr. Mediante cortes semifinos de 0.5 micras, teñidos con azul de toluidina, para su visión por M/O, se seleccionaron las piezas para cortes ultrafinos, con espesor de 500 A.

Para contrastar mejor las estructuras, se practicó una doble tinción, utilizándose en primer lugar, acetato de uranil-magnesio durante 30 minutos, después se lavaba la preparación tres veces con agua destilada y una vez secada se pasaba en segundo lugar a una solución de citrato de plomo durante tres minutos, y tras nuevo lavado, estaban en condiciones para su estudio. Las fotos

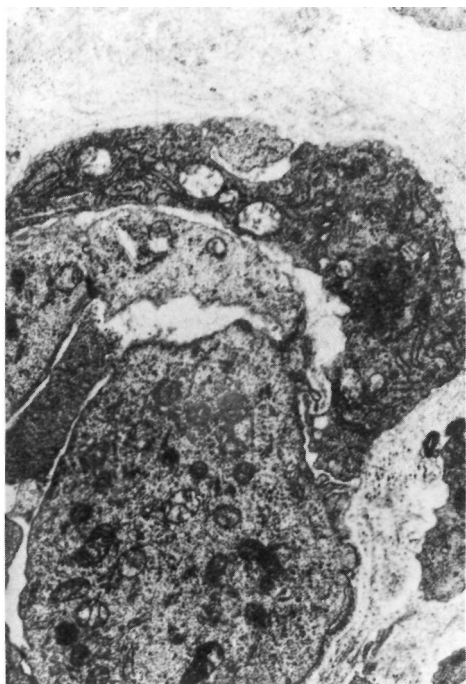

Figura nº 2: Yema vascular de prominentes endotelios y pericitos, presentando estos claros signos de activación.

obtenidas en el M/E, lo fueron en placas de vidrio Kodak.

Resultados

Una vez extirpado el menisco y parte del paramenisco, en el área inmediatamente adyacente a la superficie de sección de este último, y durante los primeros días de la experiencia, comprobamos la existencia de acúmulos de fibrina y elementos celulares emigrantes entre sus tractos.

Desde la superficie de sección parameniscal, así como desde los límites sinoviales periféricos, se inicia la formación de yemas vasculares, que en su crecimiento invaden el componente fibroso. En este estadio (días 4-8 de ini-

ciado el experimento) se comprueba la presencia de restos de fibrina, células emigrantes del tipo de los macrófagos y fibroblastos, así como capilares de endotelios muy prominentes y con elementos perivascuales a su alrededor. En otras palabras, se constituye un tejido de granulación. (Figuras nº 1 y 2).

En días sucesivos, se asiste a la remodelación del tejido neoformado, con manifiesta involución microvascular, proliferación de elementos de tipo fibroblástico, y discreta disminución de los macrófagos. De esta manera, se da origen a un tejido conjuntivo que, a modo de lengüeta, se extiende desde la superficie de sección parameniscal y membrana sinovial vecina, hacia el interior de la cavidad articular.

Con posterioridad, días 14 a 30 de iniciado el experimento, se incrementa considerablemente la cantidad de fibras colágenas. Más tarde, a partir del mes de iniciada la experiencia, en algunas zonas, sobre todo en las de disposición más central, se asiste a una remodelación de los elementos celulares, que adoptan un aspecto condroide y, en muchos casos no diferenciable de verdaderos condrocitos. (Figura nº 3).

Discusión

En nuestras experiencias, la extirpación completa del menisco, conduce a la formación de un tejido fibroso, con zonas en las que se observan algunos elementos celulares, que adoptan aspecto condroide. En este sentido, ya BRUCE y WALMSTEY (1937) (2), observaron que la meniscectomía en humanos, conduce a la formación de fibrocartilago. SMILIE (1944) (1), con-

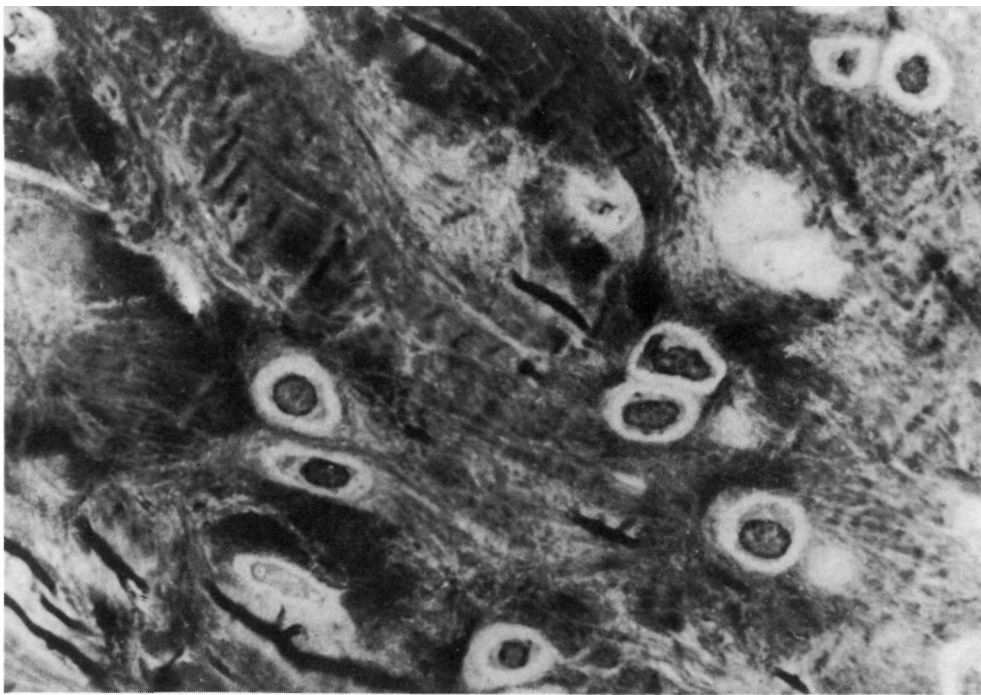

Figura nº 3: Aspecto en corte semifino del tejido neoformado, en el que se aprecia un tejido fibrocartilaginoso, constituido por elementos condrocitarios dispuestos entre abundantes fibras colágenas.

sidera que esta reparación ocurre a partir de la membrana sinovial, y que el carácter del tejido neoformado, es de tipo fibroso, recordando macroscópicamente al menisco normal. KIM y MOON, en 1979 (5), observaron que la sinovial era fundamental para la regeneración meniscal en conejos, ya que tras practicar sinovectomías en la rodilla del animal con meniscectomías, el menisco no se regeneraba. Estos autores también observaron que el tejido neoformado era de tipo fibroso, sin presencia de células cartilaginosas.

Más tarde MOON y cols. (4) comprobaron en experiencias de meniscectomías en conejos inmaduros y maduros, que el menisco neoformado, era más pequeño que el normal, y que estaba firmemente adherido a la membrana

sinovial. A su vez, el menisco regenerado, tenía a las 12 semanas un típico tejido fibrocartilaginoso, hecho que ocurría más tarde en el conejo maduro (hacia las 24 semanas). La transformación cartilaginosa evidente, sólo pudo ser constatada en estas experiencias en el 10.6% de conejos jóvenes y en el 8.1% de conejos adultos. Para estos autores, la aparición de cartílago, puede ser debido a fenómenos de mataplasia, ante "stress mecánico". ESPLEY y WAUGH (1981) (3) al estudiar 5 casos de pacientes sometidos a reemplazamientos protésicos de rodillas, encuentran un menisco regenerado, constituido por tejido colágeno, con extensas áreas de tejido cartilaginoso.

BURR (1982) (6) estudia con controles artroscópicos a 22 pacientes que

habían sido intervenidos de extirpación del menisco interno, encontrando dos hechos:

1.- Evidencia de un menisco regenerado y

2.- Ausencia de lesiones en el 95% de los pacientes estudiados.

En todos estos casos, durante el acto quirúrgico de la meniscectomía había sido respetado el anillo periférico, a partir del cual, considera el autor, se efectuó la regeneración. Otros autores llegan a conclusiones similares (7,8).

Conclusión

Tras la extirpación completa del menisco y parcial de paramenisco, se suceden una serie de fenómenos proliferativos, que conduce a la formación de una nueva estructura, de aspecto meniscal, de menor tamaño que el primitivo menisco y formada por tejido fibroso con focos condroides.

Bibliografía

1. SMILIE, I.S.: Observations on the regeneration of the semilunar cartilages in man. *Brit. J. Surg.* 1944, 31: 398.
2. BRUCE, J., WALMSLEY, R.: Replacement of the semilunar cartilages of the knee after operative excision. *Br. J. Surg.* 1937, 25: 17.
3. ESPLEY, A.J., WAUGH, W.: Regeneration of menisci after total knee replacement. A report of five cases. *S. Bone Jt. Surg.* 1981, 63: 387.
4. MOON, M.S., KIM, J.YY, OK, L.Y.: The effect of synovectomy on the articular cartilage of the knee joint in rabbits. *Int. Orthop.* 1980, 8: 247.
5. KIM, J.M., MOON, M.S.: Effect of synovectomy upon regeneration of meniscus in rabbits. *Int. Orthop.* 1979, 141: 287-294.
6. BURR, D., RADIN, E.: Meniscal function and the importance of meniscal regeneration in preventing late medial compartment osteoarthritis. *Clin. Orthop. Rel. Res.* 1982, 171: 121.
7. HEATLEY, F.W.: The meniscus. Can it be repaired?. *J. Bone Jt. Surg.* 1980, 62: 397-402.
8. KOLSTAD, K., SAHLSTEDT, B., WIGREN.: Extension deficit and lateral instability in degenerative disease of the knee. *Acta Orthop. Scand.* 1980, 51: 667.