

HOSPITAL UNIVERSITARIO DE GRANADA  
SERVICIO DE TRAUMATOLOGÍA Y ORTOPEDIA

## Los Ultrasonidos en la Cadera Neonatal

C. JIMÉNEZ JIMÉNEZ; M. LÓPEZ MORATALLA; G. LÓPEZ MORATALLA;  
R. JIMÉNEZ JIMÉNEZ; M.<sup>a</sup> J. LOPEZ GARRIDO y A. VILLEN JALDO

### RESUMEN:

Los autores describen la técnica de Estudio mediante Ecografía de la cadera neonatal, las imágenes normales, los métodos de mediciones y las características de los distintos grados de displasia.

Descriptores: Ecografía. Ultrasonografía. Cadera Neonatal. Displasia Luxante de Cadera.

### SUMMARY:

The authors describe the technique of the study by ultrasound examination of neonatal hip, normal images, methods of measurement and characteristics of different degrees of dysplasia

Key Words: Ecography. Ultrasonography. Newborn Hip Congenital Hip Dysplasia. Sonography

### Introducción

A la luz de la publicación en la última década de diversos trabajos acerca de la utilización de los Ultrasonidos (US) en el diagnóstico precoz de la displasia congénita de cadera (DCC), hemos querido valorar por nosotros mismos la utilidad de esta nueva técnica y para ello nos hemos planteado el comparar

los resultados del diagnóstico precoz de esta afección cuando es estudiada desde 3 perspectivas distintas:

- Por un lado utilizando solo los criterios llamados clásicos, es decir el resultado de la exploración clínica y la radiografía convencional
- Y por otro lado la aportación de los US.

## Imágenes sonográficas de la cadera neonatal

### 1. Extremidad proximal del fémur

Está formada por tres partes bien diferenciadas como son la cabeza femoral, trocánter mayor y porción craneal del cuello femoral, que tienen en común el estar compuesta de cartílago hialino, que posteriormente se transformará en hueso. El cartílago hialino resulta transparente a la onda sonora por lo que estas estructuras no son visibles con el US (1,2); son las llamadas transparencias acústicas o vacíos sónicos que están limitadas distalmente por una zona ecogénica potente correspondiente al extremo proximal osificado del fémur. Es el llamado por GRAF "límite óseo-cartilaginoso" (1) (Figura nº 1).

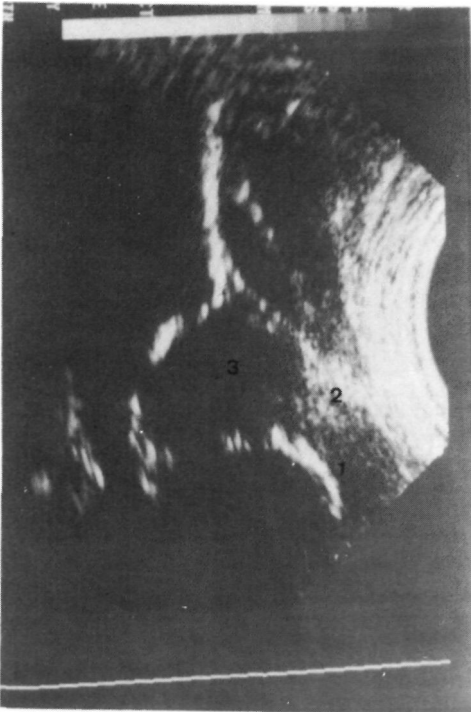

Figura nº 1

Este límite óseo-cartilaginoso es la zona que divide al cuello femoral dejando a un lado la "tapa cartilaginosa hialina" y caudalmente la zona osificada del cuello y diáfisis femoral. Es altamente ecogénico, siendo muy visible en el sonograma, constituyendo una ancha banda estructuralmente heterogénea. Tiene la misma estructura típica de la placa epifisaria, caracterizándose por poseer células cartilaginosas hipertróficas, una zona de erosión del cartílago y una ancha zona específica de proliferación en la que las células se alinean en columnas. Pues bien, estas células en "empalizada" reflejan las ondas US fuertemente, y por tanto aparecen de gran ecogeneidad, proporcionando un importante punto de referencia para la identificación de otras estructuras menos ecogénicas como cabeza y cuello femorales.

Al otro lado de este límite óseo-cartilaginoso también aparece una nueva transparencia acústica ocasionada por el bloqueo completo US que proporciona el hueso femoral ya que ha reflejado todas las ondas sonoras. Es la llamada "penumbra ultrasónica".

#### a) El trocánter mayor

En el vacío sónico que representa la extremidad proximal del fémur, pueden observarse una serie de irregularidades correspondientes a la inserción de la musculatura glútea en el margen craneal del trocánter mayor, ocasionando que el límite superior de ese vacío aparezca rugoso e irregular (Figura nº 1).

#### b) El cuello femoral

Es considerablemente más corto en

el niño que en el adulto, debiendo de tenerse en cuenta este hecho a la hora de cualquier interpretación diagnóstica debido a la progresiva dinámica a que está sometido.

Este vacío sónico del cuello femoral está limitado caudalmente por el límite óseo-cartilaginoso y cranealmente por la cápsula articular adyacente.

#### c) La cabeza femoral

Así como el centro de osificación, en el caso de existir, puede ser visualizado, no ocurre lo mismo con la cabeza femoral cartilaginosa.

En las experiencias iniciales de GRAF con huesos sueltos inmersos en un baño de agua, ideó la forma de visualizarla envolviendo la cadera femoral en una fina capa de celofán, pero en la aplicación clínica la cabeza femoral no puede ser visualizada (Figura nº 1).

#### d) La cápsula articular (Figura nº 2)

A nivel de la región de la cabeza femoral cartilaginosa hialina, la emisión ultrasónica incide en primer lugar en la cápsula articular, la cual sí es visible por su estructura colágena, pudiendo observarse su situación alrededor del contorno de la cabeza femoral (Figura nº 2).

Caudalmente, la cápsula articular envuelve la porción proximal hialina del cuello femoral y regresa en dirección craneal hasta la transición del trocánter mayor. De este modo la cápsula y el pericondrio del cuello femoral y trocánter mayor, respectivamente, forman dos capas fibrosas adyacentes, a cuyo nivel se originan dos fuertes ecos paralelos,

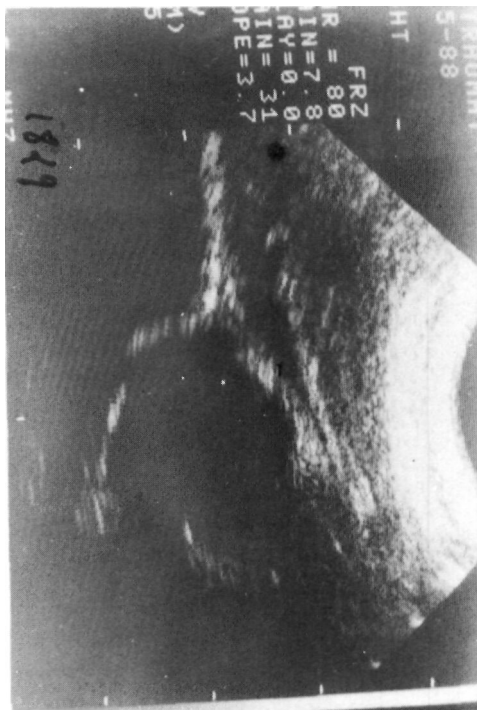


Figura nº 2

que se pueden observar en una sonografía.

#### e) Centro de osificación de la cabeza femoral (Figura nº 3)

Generalmente la aparición de este centro de osificación se detecta sonográficamente 2 a 3 semanas antes que su aparición radiográfica. A veces incluso es detectando en el recién nacido si la cabeza femoral muestra un buen grado de maduración, siendo importante las manifestaciones de TONNIS (3) en el sentido de que si este núcleo de osificación no es detectado entre los 6 y 12 meses de vida, debe sospecharse la existencia de patología (Figura nº 3).

Debido a que este centro de osificación presenta una morfología ensan-

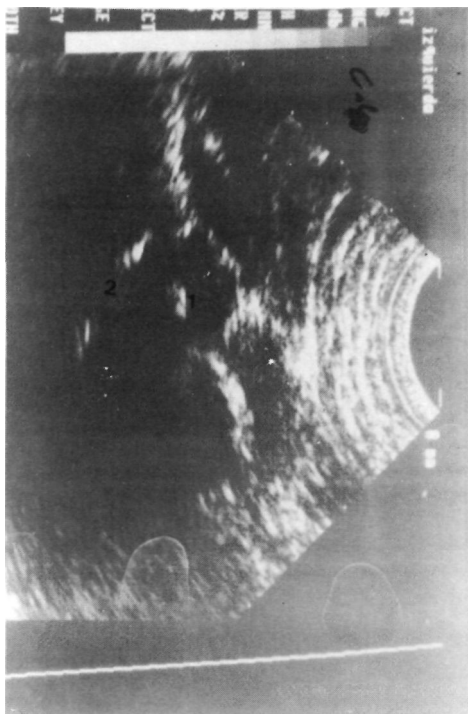


Figura nº 3

chada y ecogénica, los US no penetran totalmente, sino que son reflejados por la superficie externa, dejando la parte central en la sombra. El resultado a nivel morfológico en la imagen US es el característico fenómeno denominado como "Fenómeno de la media luna". Esta imagen puede llevarnos al error de aplicar el criterio radiográfico de interpretación a la sonografía, lo que nos haría ver el centro de osificación con un desplazamiento lateral y por ello una posible dislocación.

Mientras que aparezca un centro de osificación de pequeño tamaño que puede ser penetrado por las ondas sonoras, la penumbra sónica no suele impedir una buena visualización de la zona acetabular, pero en caso de existir un

centro de osificación de gran tamaño si puede incluso al llegar a conectar con el eco denso del iliaco, impedir que la sonografía sea de utilidad diagnóstica. Se deduce pues que el diagnóstico por US de la cadera está limitado por la edad, aunque más que la edad sería el gran tamaño del centro de osificación de la cabeza femoral el que impediría un estudio de las estructuras del fondo acetabular.

## 2. El acetábulo

Una sonografía en sección frontal de la fosa acetabular debe mostrar tres planos o capas características:

- En situación lateral, el eco relativamente fuerte del ligamento redondo, que así se hace visible.
- En el centro un eco más débil que produce la capa media de tejido conectivo y adiposo.
- En situación medial, el eco que representa el suelo de la fosa acetabular.

Los tejidos blandos de la fosa acetabular son diferenciables del borde inferior del iliaco por su diferente impedancia acústica y sobre todo por la presencia de una típica muestra o "incisura".

En una cadera bien desarrollada, el techo acetabular se encuentra apuesto íntimamente sobre el cartílago de la cabeza femoral, por lo que el espacio entre ambos no puede ser visualizado US (Figura nº 3).

### a) El techo acetabular

Por su importancia en el desarrollo de la DCC merece atención especial.

Esta compuesta de dos zonas: una ósea y otra de cartílago hialino. La porción ósea es claramente visible, pero la porción cartilaginosa, al ser hialina como la cabeza femoral no. Está delimitada por:

- Lateralmente por el tejido fibroso colágeno el periostio o bien pericondrio que se une a la cápsula articular. Es decir que laterocranealmente por la capa de tejido que comprende el complejo cápsula-pericondrio-periostio.
- Laterocaudalmente, a nivel de su borde libre, por el labrum acetabular.
- Medialmente por el borde óseo acetabular, fuertemente ecogénico, es decir por la porción ósea del techo acetabular y pared iliaca.

En su conjunto el techo cartilaginoso hialino del acetábulo presenta una sección triangular y normalmente rebasa la corona de la cabeza femoral. Aunque a veces se utiliza el término "limb" para englobar a todas las zonas no osificadas del techo acetabular (labrum y cartílago hialino) o bien para designar uno u otro, en el diagnóstico sonográfico, este término resulta demasiado impreciso.

#### b) El pericondrio y el "agujero pericondrial"

La heterogeneidad de su estructura anatómica se refleja perfectamente en la sonografía (Figura nº 4).

El tercio inferior del pericondrio, debido a su grosor, resulta fuertemente ecogénico.

El tercio medio se nos muestra como

una estructura extremadamente delgada sobre la porción cartilaginosa del techo acetabular, por lo cual a menudo no puede ser visualizado ecográficamente. Esto origina un defecto aparente en el borde externo del techo acetabular preformado en cartílago. Es el denominado "agujero pericondrial" (Figura nº 4).

El tercio superior del pericondrio, que aparece sobre el borde cartilaginoso, es siempre fuertemente ecogénico.

#### c) Borde inferior del iliaco

Está cubierto sólo por tejido conectivo y se nos presenta como un eco de máximo interés en la valoración de la cadera.

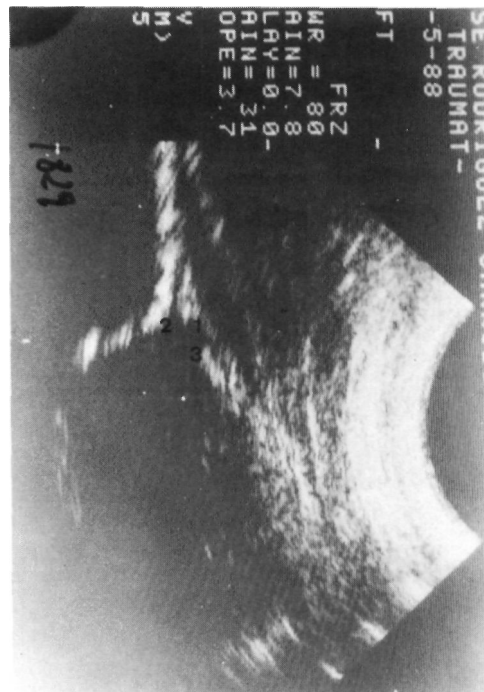


Figura nº 4

Junto al punto más lateral del acetábulo óseo forma el denominado "promontorio", punto pues de transición entre la convexidad de la pared iliaca y la concavidad articular (Figura nº 4).

#### d) El labrum acetabular

Es una estructura ecogénica situada siempre lateral y distalmente al agujero pericondrial. Su forma anatómica y US es variable, presentando habitualmente forma de cuña o triangular. Este anillo fibrocartilaginoso llega hasta el borde del cartílago hialino periférico y siempre está localizado en el punto donde el borde de la cabeza femoral diverge medialmente de la línea vertical de la cápsula.

La identificación del labrum se con-

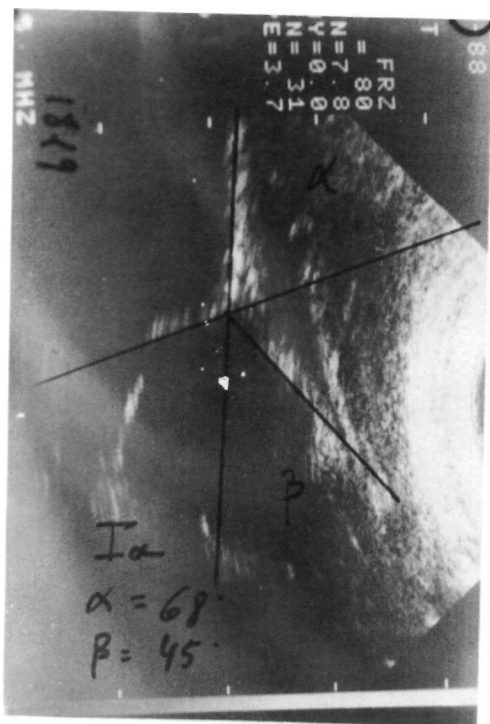


Figura nº 5

sidera como el primer y más importante paso en la interpretación diagnóstica de la sonografía (Figura nº 4).

Para ello deben de tenerse en cuenta una serie de consideraciones:

- .. El labrum está representado por un eco nodular situado laterocaudalmente al agujero acústico del techo acetabular y se extiende contiguo a la superficie interna de la cápsula articular.
- .. El labrum mantiene siempre contacto con la cabeza femoral, que está delimitada por la cápsula articular, por lo que el labrum se mantiene adyacente a la superficie interna de la cápsula.
- .. El labrum siempre se encuentra en situación laterocaudal al agujero pericondrial.

### Mediciones sonográficas realizadas

#### 1. Plano standar de sección

Es un plano de sección frontal a través del cual se debe visualizar claramente el promontorio, margen inferior del iliaco y labrum, a lo que GRAF denomina como "sistema sonográfico de los tres puntos". Es pues un plano de sección estrictamente coronal a través de la fosa acetabular (Figura nº 5).

#### 2. Líneas de referencia

##### a) La línea del techo óseo (LTO)

La LTO se traza desde el borde inferior del iliaco tangente al borde supe-

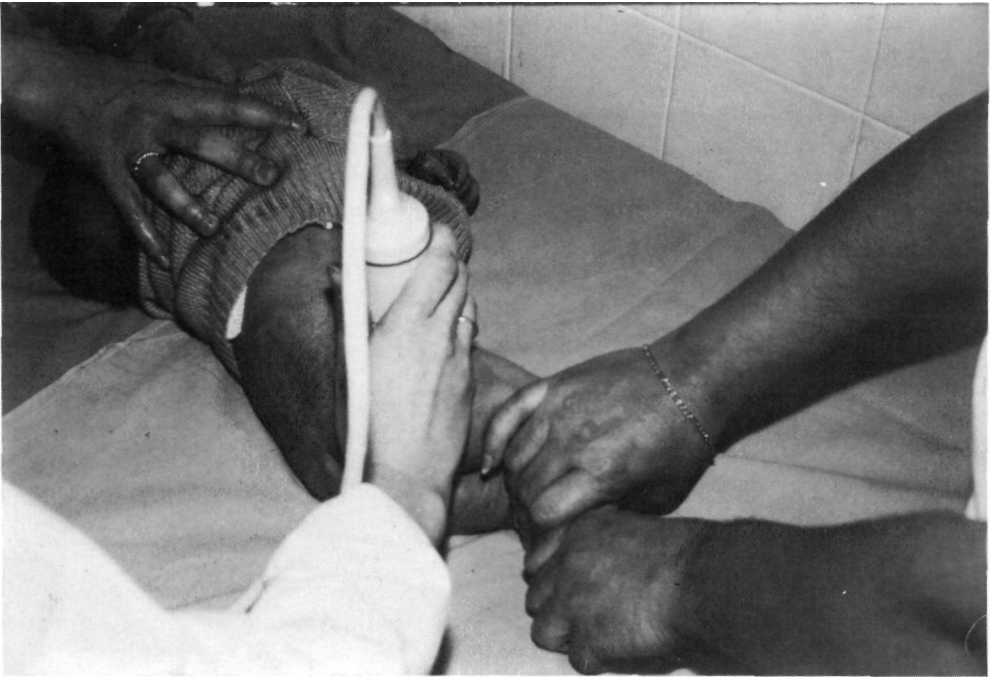

Figura nº 6

rior del acetábulo. Muchos errores se cometen por no identificar claramente el margen inferior del iliaco. Una cantidad variable de tejido fibrograso está presente lateral al iliaco en la fosa acetabular y su presencia provoca que el margen inferior del iliaco aparezca distinto en los sonogramas y parece desplazar este borde inferior. Para localizar bien este margen es importante recordar que:

- a. Contraste de ecogeneidad. El eco del iliaco es el más fuerte de todas las estructuras fibrograsas de la fosa acetabular.
- b. La "incisura". Los tejidos de la fosa se presentan lateralmente al borde inferior del iliaco. Bajo el eco del iliaco existe una zona hipocogénica del cartílago trirradiado. Debido a

su disposición la línea ecogénica del iliaco y tejidos de la fosa tiene la apariencia de estar rasgada o comprimida medialmente por la zona hipogénica del cartílago trirradiado. Llamamos a este hecho la incisura.

- b) Línea de la pared pélvica (línea de base)

Es la línea que marca la base del techo cartilaginoso sobre la pared de la pelvis. Se extiende desde la parte más proximal del cartílago hialino (unión del pericondrio, periostio e iliaco) y pasa tangente a la pared lateral del iliaco. A veces ese punto no puede ser perfectamente definido debido a la calcificación de la parte proximal del techo cartilaginoso por lo que se trazaría una línea base auxiliar por la cara externa del iliaco.

### c) Línea del techo cartilaginosa (LTC)

Conocida también como línea límbica o línea de inclinación conecta el borde superior del acetábulo con el eco medio del labrum.

### 3. *Ángulos alfa y beta*

El ángulo formado entre la LTP y "Línea base" es el ángulo ALFA que mide por tanto el grado de desarrollo del techo óseo.

Junto a la línea base, la línea del techo cartilaginosa forma el ángulo BETA o ángulo del techo cartilaginosa y define por tanto el desarrollo del cartílago del techo acetabular.

Para su correcta delimitación es preciso definir perfectamente la punta del labrum; este hecho que no siempre es posible demostrar en los sonogramas hace que se marque a través del centro del labrum. El otro punto difícil es delimitar el extremo del acetábulo; cuando este es angular o ligeramente redondeado no es difícil de marcar, pero si está aplanado o redondeado el punto se define por el borde superior del acetábulo, es el punto X o punto que delimita la concavidad del acetábulo con la convexidad del iliaco.

Es necesario aclarar que la simple medición de estos ángulos no sirve por sí sola para hacer el diagnóstico del estado de una cadera, aunque sí sirven para confirmarlo y hacer sutiles distinciones y diversas gradaciones una vez identificado un tipo de cadera.

Cualquier registro ultrasonográfico en el que solo se especifiquen los valores

de los ángulos alfa y beta, sin una descripción detallada de las estructuras de la articulación visualizadas en el sonograma, no tendrá validez, al no poder reflejar el estado real de dicha cadera, por no aportar información suficiente.

### **Significado de los ángulos alfa y beta**

El alfa es una medida del desarrollo óseo del techo acetabular.

Cuando es normal expresa un acetábulo sólido con una buena capacidad para la carga.

Tiene mayor significado que el ángulo beta que expresa el estado del deformable techo cartilaginosa. Hoy creemos que cuando el ángulo alfa tiene 60 o más grados, la cabeza femoral ha moldeado el acetábulo tan profundamente que hay muy pocas posibilidades de que esta cobertura pueda ser deteriorada con la edad.

Es pues básicamente este ángulo alfa el que nos va a definir las caderas. Para un ángulo alfa dado, la cobertura cartilaginosa puede variar muy ampliamente. Por esta razón el ángulo beta solo se usa para una apreciación más fina del tipo de cadera. Así, es posible subdividir en dos tipos la y 1b las caderas maduras.

### **Técnica de exploración**

El examen se lleva a cabo con el niño en posición de decúbito lateral (4) (Figura nº 6). Las piernas no deberán ser forzadas en extensión sino más bien adoptar la posición espontánea de lige-



ra flexión y rotación interna que es la posición de decúbito lateral infantil. De esta forma la rodilla estará ligeramente flexionada y sera presionada por el examinador hacia abajo con la palma de la mano al mismo tiempo que provoca una ligera rotación interna de la cadera. En esta posición el trocánter mayor, cuello femoral y acetábulo están en un plano frontal.

Autores como NOVIK (5) están de acuerdo que para un examen US adecuado de la cadera infantil las ondas han de ir enfocadas en el plano frontal para la obtención de sonografías correspondientes a la sección anatómica frontal.

La emisión de ondas US en otros planos tales como dorsoventrales o bien a través de los músculos adductores con las piernas en posición de adducción (posición de Lorenz), aunque es posible, sin embargo no se ha establecido en la práctica rutinaria ya que no proporciona información adicional a la obtenida con la exploración a través de un plano frontal.

Según nos dice DORN (6), una emisión ventrodorsal dirigida sobre el extremo proximal del fémur, en la posición de Lorenz, permite la evaluación sonográfica de la cadera para la detección de una posible displasia.

Es posible la utilización de otra técnica para la determinación de la posición de la cabeza femoral para ver si está o no en la situación correcta, siguiendo la reducción de una cadera luxada, aunque las dificultades técnicas para realizar este tipo de exploración no son pocas.

La aplicación del transductor se realiza directamente a la cadera y es desplazado hacia delante y atrás, de forma moderada, para lograr el centrado de la imagen (7).

El manejo del transductor para el examen de la cadera infantil difiere de la técnica utilizada habitualmente en otras especialidades. El transductor se ha de colocar verticalmente sobre la cadera evitando cualquier tipo de inclinación transversal o longitudinal, siendo esta la localización inicial óptima para toda la exploración posterior de los planos.

El examinador mueve el transductor de forma paralela al plano inicial, hasta que localiza el centro de la cadera, lo cual se confirma porque el borde posterior del iliaco esta en el centro de la fosa acetabular y solo en este caso estará ajustado el scan inicial.

El transductor debe irse rotando lentamente sobre el borde del iliaco, en la fosa acetabular, para investigar el techo del acetábulo, el cual es de suma importancia en la enfermedad y establecer los planos standar anterior y posterior. Rotando así el transductor, se ha de tener cuidado de permanecer centrado sobre el borde inferior del iliaco en la fosa acetabular, el cual deberá ser siempre el eje de rotación.

En palabras de GRAF (8) "un examinador experimentado es capaz de realizar el examen sonográfico completo en no más de 20 segundos".

Una vez obtenidos los diferentes sonogramas que nos permiten identificar todos los detalles anatómicos que

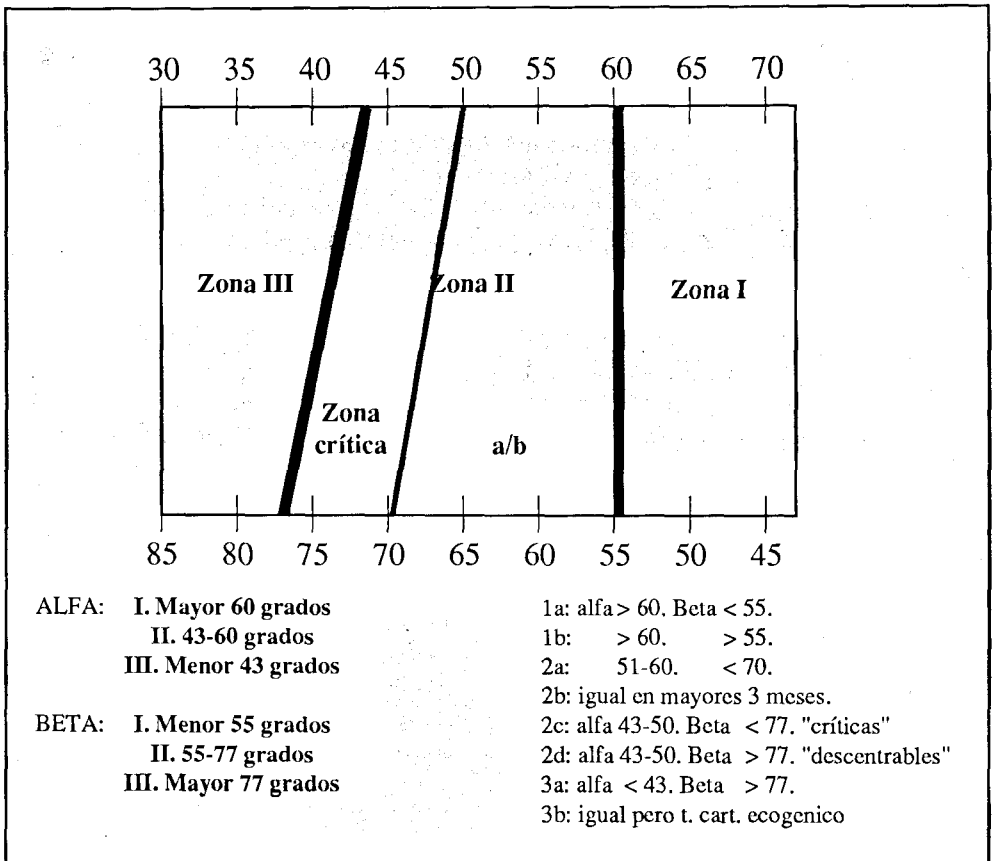


Figura nº 7: La escala sonométrica o sonometro de GRAF

nos interesan y practicadas las mediciones de los ángulos alfa y beta, procedemos a clasificar esas caderas de acuerdo al llamado sonometro de Graf (Figura nº 7).

La valoración sonográfica de la madurez de la cadera infantil esta basada en la clasificación de las caderas en 4 tipos, desde la normalidad a la cadera luxada, distinguiendo una serie de gradaciones de menor a mayor afectación en el desarrollo y maduración de las caderas.

beta se ha construido el sonometro que tiene tres zonas principales:

- a) Zona de caderas maduras (tipo 1), que está a la derecha de la escala.
- b) Caderas excéntricas (tipos 3a, 3b y 4), que están a la izquierda de la escala. Solo pueden ser medidos los tipos 3a y 3b ya que el tipo 4 tiene una importante perdida de las relaciones.
- c) Caderas del tipo 2, que ocupan la zona media de la escala.

Relacionando los dos ángulos alfa y

Esta zona incluye los diferentes

grados de gravedad del retardo de osificación. Según las diferentes medidas de los ángulos obtenemos diversos grados de madurez.

La escala que representa la edad en semanas del niño tiene colocado el cero a nivel del valor del ángulo alfa de 50-51 grados ya que este es el valor mínimo de madurez de una cadera para ser considerado normal; la cota de los 3 meses (12 semanas) queda a nivel del valor alfa de 60 grados, considerado el valor que se precise para catalogar una cadera como "madura" y hasta el final del tercer mes puede existir una cierta inmadurez fisiológica de la cadera.

### Clasificación sonográfica de la cadera

Sonográficamente la cadera infantil puede ser valorada inmediatamente tras el nacimiento y realizarse cuantos controles de seguimiento sean necesarios gracias a la inocuidad de los US.

Podemos diferenciar 4 tipos de caderas según el grado de maduración y/o afectación displásica de las mismas:

#### Cadera tipo 1

Corresponde a la cadera madura (Figura nº 5 y 8). Debe ser tomada como patrón de referencia de la normalidad, pues en palabras de GRAF: "Todo lo que no se parezca a una cadera tipo, es sospechoso".

Se caracteriza por tener un ángulo alfa  $>$  de 60 grados. El promontorio puede tener dos formas:

- a) Angular.
- b) Ligeramente redondeado.

Variantes:

1. El techo cartilaginoso puede tener una morfología variable. La cadera tipo la proyecta el techo cartilaginoso que es estrecho hacia fuera cubriendo bien la cabeza femoral, proporcionando un ángulo beta de  $<$  55 grados.
2. El techo cartilaginoso es grueso y cubre solo parcialmente la cabeza femoral, siendo el ángulo beta  $>$  55 grados. Es la cadera tipo 1b.

La experiencia demuestra que son más frecuentes las caderas tipo 1b que las 1a, aunque ambas se interpretan como caderas maduras.

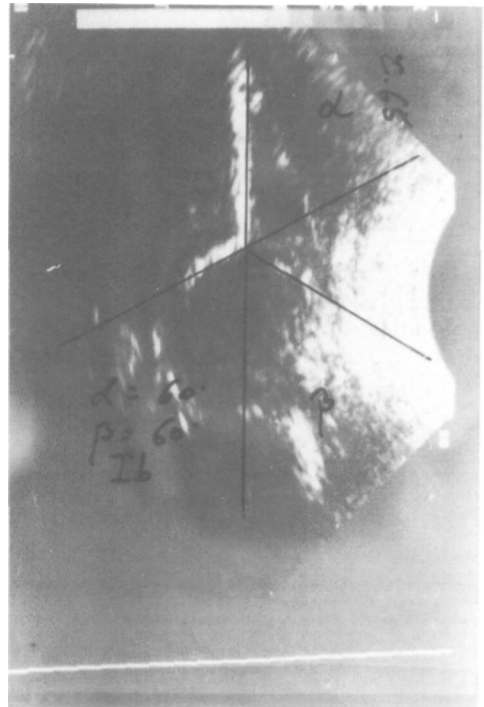


Figura nº 8

## Cadera tipo 2

La cabeza femoral está bien contenida dentro del acetábulo, pero la relación entre lo que cubre el hueso y lo que cubre el cartílago se desplaza en favor de este último. No obstante el techo cartilaginoso cubre bien la cabeza femoral, garantizando una buena cobertura a esa cabeza que permanece en contacto con su cavidad articular. El agujero acústico continúa pues presente en este tipo de caderas, pero la base del triángulo cartilaginoso aparece con mayores dimensiones.

El promontorio es redondeado y el techo cartilaginoso es ancho y cubre gran parte de la cabeza. Se asocia este tipo de cadera con un retraso de la osificación.

Podemos diferenciar 4 grados de este tipo sonográfico de caderas:

- *Tipo 2a*: "Caderas inmaduras en niños menores de 3 meses".

Es poco frecuente encontrar caderas tipo 1 en los recién nacidos, mostrando la mayoría algún grado de inmadurez fisiológica.

Típicamente el techo óseo muestra una dependencia de la edad, por lo que sitúa los ángulos alfa y beta en este denominado tipo 2a que se denomina de inmadurez fisiológica. No obstante esta inmadurez debe tener unos límites. En el recién nacido la madurez debe alcanzarse como mínimo un alfa de 50-51 grados y un beta de 70 grados y si no alcanza esta madurez debe iniciarse un tratamiento. Si no alcanza este mínimo grado de madurez en el recién nacido

debe incluirse en las caderas de tipo 2c es decir de la zona crítica y seguir una evolución hasta que alcance los 3-4 meses en que puede o no haber logrado su madurez.

Por tanto, tipo 2a serán aquellas caderas

- del recién nacido que tengan alfa  $> 51$  grados y  $< 60$
- menores de 3 meses con alfa  $> 51$  y  $< 60$  grados
- ángulo beta  $< 70$  grados

Se trata pues de caderas que son fisiológicamente inmaduras pero apropiadas para la edad. En principio no precisan tratamiento, aunque en el sentir de la mayoría es preferible tratarlas. Al llegar a la edad de tres meses, estas caderas deben haber evolucionado sea a su madurez, en cuyo caso las clasificaríamos como tipo 1 o bien persiste un patológico retraso de osificación en cuyo caso pasarían al tipo 2b.

- *Tipo 2b*: "Desarrollo óseo retardado" (Figura nº 9).

Cuando un niño mayor de 3 meses de edad posee una cadera en la que los valores del ángulo alfa están entre 50 y 59 grados. Estas caderas, sin llegar a estar en una zona crítica, precisan seguimiento en el caso de no ser tratadas, pero creemos que deben ser tratadas de inmediato por la razón siguiente: La clasificación 1 debe alcanzarse lo más tardar a los 4 meses de edad. Este intervalo de tiempo es una concesión a las diferentes variaciones fisiológicas de las caderas maduras.

- *Tipo 2c*: "Caderas en zona crítica" (Figura nº 10).

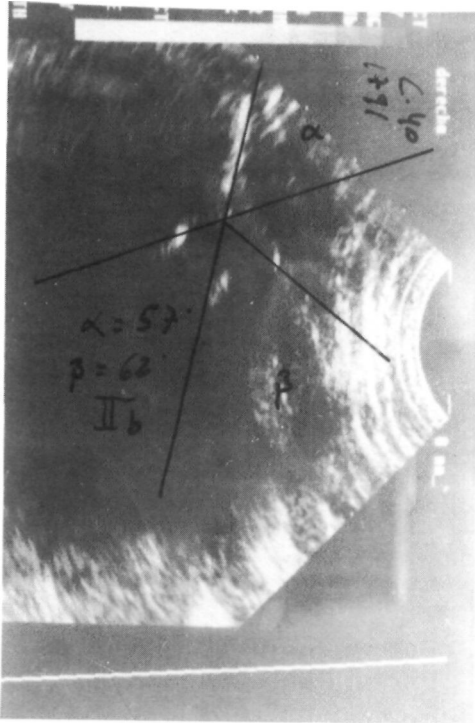


Figura nº 9

Si la cadera no alcanza un valor mínimo del ángulo alfa de 43 a 49 grados. Esta cadera posee un modelado tan pobre que incluso para una cadera neonatal existe el peligro de una eventual luxación, por lo que debe ser tratada. Este tipo de caderas posee valores del ángulo beta entre 70 y 77 grados. Por regla general son caderas inestables sonográficamente y existen ya diferencias de grado respecto a los dos tipos anteriores (2a y 2b).

- *Tipo 2d: "Caderas descentrables"* (Figura nº 11).

Esta variante está a caballo entre los tipos 2 y 3 ya que aunque los valores del ángulo alfa permanecen en la "zona crítica" correspondiente al tipo 2, sin embargo los valores del ángulo beta no

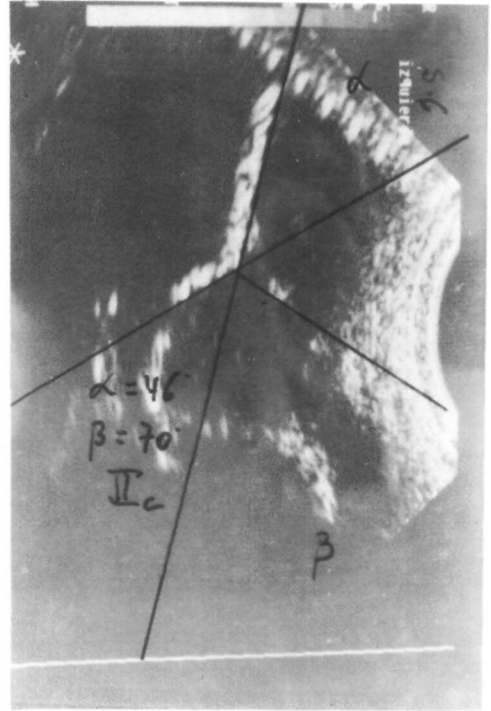


Figura nº 10

exceden los 77 grados.

### Cadera tipo 3

Presenta una fuerte rampa el techo óseo cubriendo muy pobremente la cabeza femoral. El techo cartilaginoso, sometido a una fuerte presión de la cabeza no puede mantener una reducción concéntrica, por lo que la cabeza esta excéntrica desplazando el techo cartilaginoso hacia fuera y arriba. Este tipo de cadera en la cual el techo cartilaginoso está evertido pero es hipogénico se define como tipo 3a (Figura nº 12): contorno del techo óseo pobre, techo aplanado, techo cartilaginoso ensanchado, evertido e hipogénico.

Como la presión de la cabeza sobre el

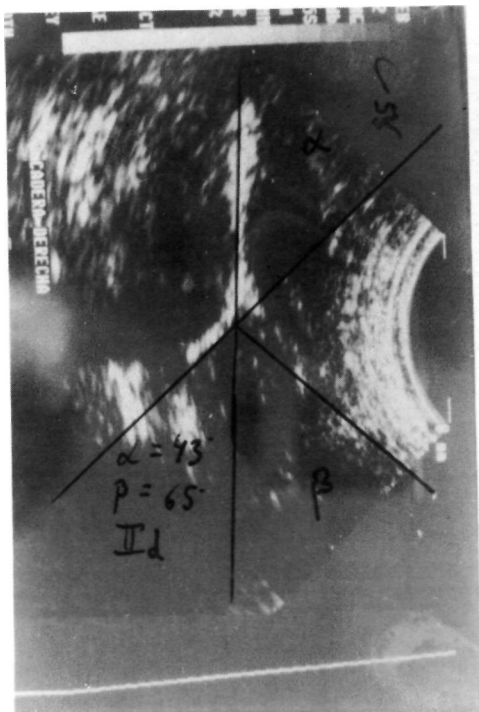


Figura nº 11

cartílago hialino del techo cartilaginoso puede llegar a provocar cambios histológicos, llega un momento en que este pierde su hipogenicidad, apareciendo entonces el tipo 3b (Figura nº 13) que se define igual que el 3a pero siendo ecogénico el techo cartilaginoso.

Es importante comprender que este tipo 3b representa una forma especial de cabeza excéntrica pero no una importante luxación de cadera, pues a menudo, el grado de excentricidad es bastante pequeño.

La imagen sonográfica es la de una cabeza femoral "estancada" en posición dorsocraneal en la trayectoria que seguirá la cabeza al luxarse, ejerciendo toda su presión sobre el cartílago deformado y la zona de crecimiento, destru-

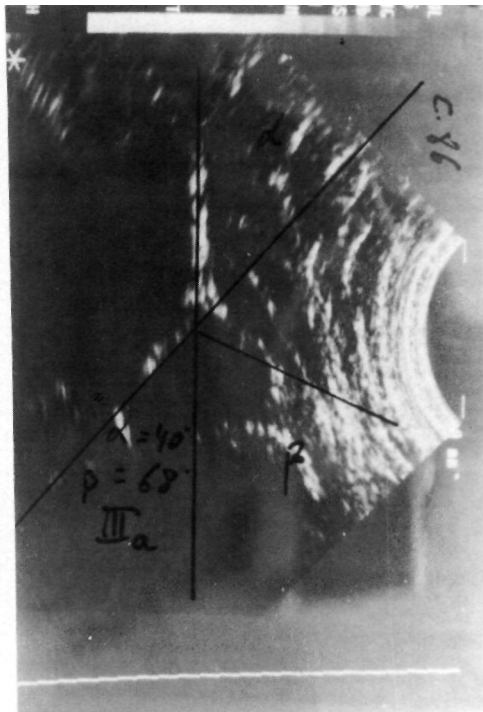


Figura nº 12

yéndolos.

Los tipos 3a y 3b son indistinguibles en las radiografías. El tipo 3b tiene un pronóstico más desfavorable que el tipo 3a y a lo largo del tratamiento, uno de los signos más favorables es precisamente la desaparición de esta ecogenidad.

#### Cadera tipo 4

Es la situación de la cadera luxada en dirección craneodorsal.

No existe un marcado desplazamiento del techo cartilaginoso como en el tipo 3, sino que está invertido hacia abajo en la dirección del acetábulo primitivo, estando todas las estructuras cartilagi-

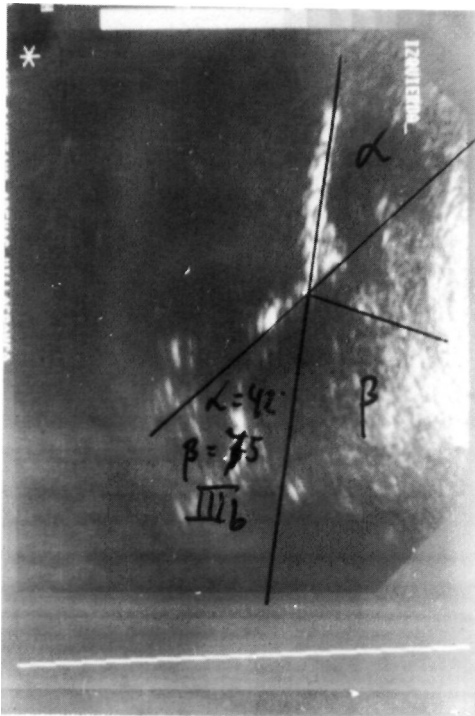


Figura n° 13

nosas comprimidas entre la cabeza femoral y el iliaco. De esta forma, la entrada del acetábulo primario resulta obstruida por una masa blanda del cartílago hialino y fibrocartílago.

La imagen ultrasonográfica presenta la cabeza femoral alojada en los tejidos blandos y solo en los casos más favorables puede verse el acetábulo primario ya que las ondas US son bloqueadas habitualmente por la porción

ósea del cuello femoral.

### Bibliografía

1. GRAF, R.: Guide to sonography of the infant hip. New York Thieme Medical Publishers, 1987.
2. GRAF, R.: Sonography of the infant hip: An atlas. Weinhein VCH Verlagsgesellschaft, 1986.
3. TONNIS, D.: Congenital dysplasia and dislocation of the hip in children and adults. Berlin Springer Verlag, 1984.
4. GRAF, R.; SCHULER, P.: Sonography of the infant hip: An atlas. Weinhein: VCH Verlagsgesellschaft, 1986.
5. NOVICK, G.; GHELMAN, B.; SCHNEIDER, M.: Sonography of the neonatal infant hip. Am J. Radiology 1983; 141: 639-645.
6. DORN, U.; HATTWICH, M.: Die sonographische berterlung der schenkelsantetorsion. Orthop Praxis 1986; 4: 248.
7. SZOKE, N.; LOTHAR, K.; HEINRICHE, J.: Ultrasound examination in the diagnosis of congenital hip dysplasia of newborns. J. Ped. Orthop. 1988; 8: 12-13.
8. GRAF, R.: Ultrasonography of the infant hip. Ultrasound Annual. New York: Raven Press, 1985.