

FACULTAD DE MEDICINA DE ALCALÁ DE HENARES
CÁTEDRA DE TRAUMATOLOGÍA Y CIRUGÍA ORTOPÉDICA
PROF. A. LÓPEZ ALONSO
FACULTAD DE MEDICINA "LA LAGUNA"
CÁTEDRA DE ANATOMÍA PATOLÓGICA
PROF. L. DÍAZ FLORES

Degeneración Basal versus Degeneración Superficial en la Condromalacia Rotuliana

A. LÓPEZ ALONSO; C. DELAS CUEVAS Y CASTRESANA; L. DÍAZ FLORES;
H. ALVARES ARGÜELLES; A. AZNAR AZNAR

RESUMEN:

Se hace un estudio en base a las muestras tisulares procedentes de pacientes afectados de condromalacia rotuliana, artrosis y dos casos considerados como testigos. Los hallazgos morfológicos son bastante similares en los casos de condromalacia rotuliana y artrosis, lo que parece indicar que la condromalacia puede considerarse como un estado preartrósico patelar, si bien en esta son más acusados los fenómenos de rarefacción de la matriz del cartílago superficial y medio de la rótula.

Descriptores: Condromalacia Rotuliana. Artrosis Patelar. Estudio histológico.

SUMMARY:

A special study with samples of tissues from some patients suffering chondromalacia patellae, arthrosis, and two patients as control, is made. The morphological findings are quite similar in both cases of chondromalacia patellae and arthrosis. Therefore chondromalacia can be consider as a prearthrosis patellar stadium, although in the chondromalacia state, the fenomenous of rarefaction in the matrix of cartilage, superficial and middle of the rotula, are more important.

Key Words: Chondromalacia Patellae. Arthrosis. Hystological Study.

Introducción

Conceptualmente al síndrome fémoro-patelar, se le ha venido denominando como síndrome de hiperpresión externa de la rótula, síndrome del malaliniamiento rotuliano, condromalacia rotuliana etc.

Para GOODFELLOW, sería mejor que se hablase de "artralgia fémoro-patelar" (1).

En cualquier caso, genera, en la mayoría de los casos, un síndrome doloroso anterior a nivel de la rodilla y parece prudente, en principio, al menos

desde un punto de vista clínico, separarlo de los entornos y contornos del síndrome doloroso de la rodilla por gonartrosis con afectación del componente fémoro-patelar. Y parece prudente, porque la presentación de ambos casos, suele ser precoz en la condromalacia, y tardía (menopausia) en la artropatía degenerativa.

Desde el punto de vista anatomopatológico, que es lo que más nos interesa en estos momentos, hay posturas encontradas. De CELAUER y BUCHANAN (1982) (2) comunican que les es imposible afirmar, si la condromalacia rotuliana, es una variante poco frecuente de la artrosis de rodilla, o bien es una entidad anatomo-patológica con personalidad propia. GOODFELLOW, HUNGERFORD y WOODS, (1976) (1) consideran que son entidades distintas, admitiendo a la condromalacia, como una degeneración basal del cartílago. Para IPPOLITO y MARIANI, (1978) (3), no es más que una lesión preartrósica.

Material y método

El estudio se hace en base a las muestras tisulares procedentes de la cara interna de la rótula de 12 pacientes, 5 de ellos clínicamente etiquetados de condromalacia rotuliana, 4 de artrosis, 1 de desgarró meniscal y 2 por causas no relacionadas con patología patelar. Estos dos últimos casos se han considerado como muestras testigo o controles.

El material de biopsia fue fijado en formol al 10% siendo a continuación deshidratado e incluido en parafina.

Las biopsias laminares de rótula medial entre 15 y 25 mm de grueso, por lo que se efectuaron cortes transversales a los ejes

mayores de los fragmentos de 7 mieras de espesor, para poder valorar las posibles alteraciones del cartílago patelar, tanto en superficie como en profundidad. Uno de los casos con el diagnóstico clínico de "artrosis rotuliana" comprendía la totalidad de la rótula, por lo que hubo oportunidad de examinar el hueso subcondral.

Los distintos cortes obtenidos se tiñeron con Hematoxilina-Eoxina, PAS-Hematoxilina, Van Gieson y Azul de Toluidina para su estudio por microscopía óptica.

Resultados

Para mayor claridad describiremos los hallazgos morfológicos en relación con el tipo de patología y la técnica histológica empleada. Consideraremos cartílago superficial al área comprendida entre los 6 estratos celulares más internos de la articulación medio al comprendido entre los estratos 7 y 12 y cartílago profundo al comprendido entre el estrato 13 y el hueso subcondral.

Técnica de Hematoxilina eosina

A.- A nivel del cartílago superficial y medio nos encontramos con las siguientes alteraciones:

1.- Descamación. Sobre la superficie del cartílago observamos pequeñas escamas de tejido cartilaginoso desprendido. (Figura nº 1).

Fue un hallazgo bastante común en los casos de condromalacia rotuliana y artrosis, incluso en el caso que solo refería desgarró de menisco, sin embargo no se presentó en los casos testigo.

2.- Fisuras. El cartílago aparece desflecado por hendiduras transversa-

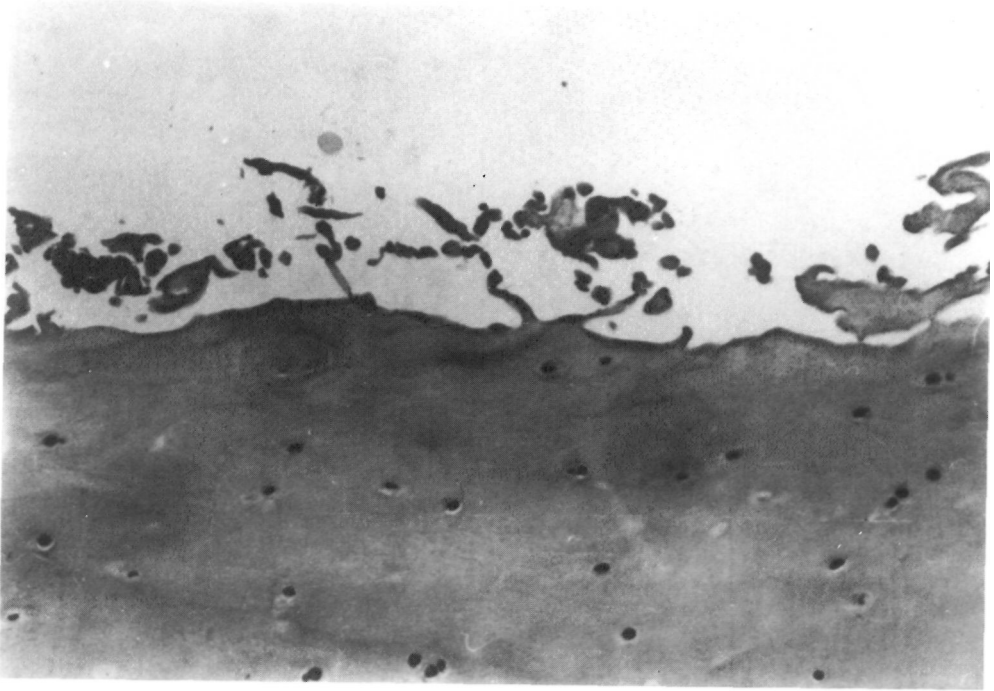


Figura n° 1: Fenómenos de descamación del cartílago superficial existen fragmentos articulares de cartílago desprendido (Hematoxilina-Eosina).

les a la superficie articular (Figura n° 2). Esta lesión se presentó en todos los casos de artrosis rotuliana y en dos casos de condromalacia, no encontrándose en los otros 3 casos de condromalacia, ni en los dos casos control, así como tampoco en el que refería desgarro de menisco.

3.- Pannus. En la superficie se observa proliferación angiofibroblástica que erosiona el cartílago (Figura n° 3). Este tipo de alteración se encontró en 3 de los 4 casos de artrosis y en uno de condromalacia, no observándose en los casos control.

4.- Nidos condrocitarios. En las áreas más alteradas del cartílago se observaban grupos de cuatro o más elementos condrocitarias alternando con zonas de

despoblación celular, por lo menos que en conjunto existe menor celularidad que en los casos de control (Figura n° 4). Era un fenómeno cuya presentación fue generalmente proporcional al grado de lesión del cartílago, fundamentalmente cuando existían fisuras.

5.- Focos de rarefacción de la sustancia fundamental. La matriz cartilaginosa presenta pérdida de su homogeneidad tintorial con aparente disminución de densidad, que, en casos más estreños, llega a una disociación de la misma, mostrando un aspecto fibrilar con incluso formación de microhendiduras (Figura n° 5). Se trata de una alteración que en ocasiones es muy sutil y puede confundirse con artefactos.

Dicho fenómeno se evidenció clara-

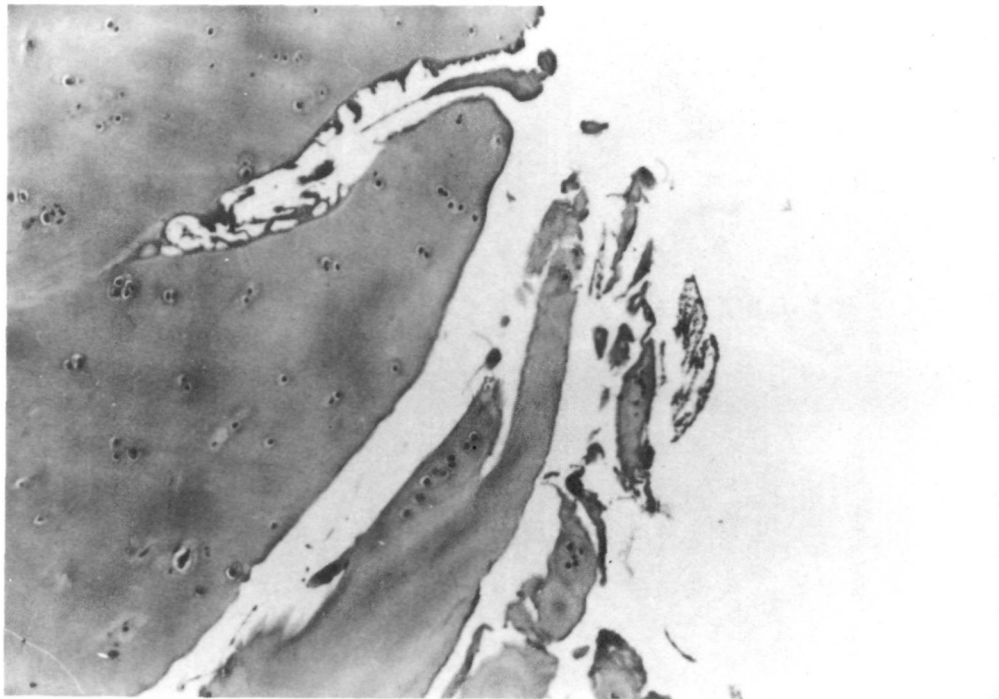


Figura nº 2: Fisuras: Hendiduras profundas que confieren a la superficie articular un aspecto deshilachado o fibrilar (Hematoxilina-Eosina).

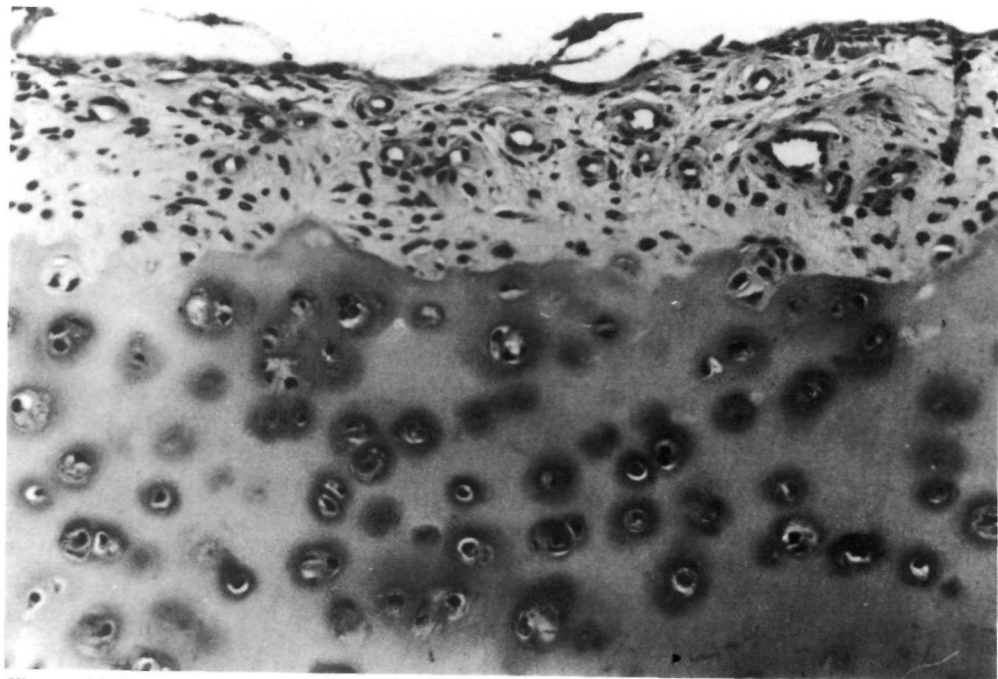


Figura nº 3: Pannus articular. Proliferación conjuntiva y de vasos que erosiona en superficie al cartílago (Hematoxilina-Eosina).

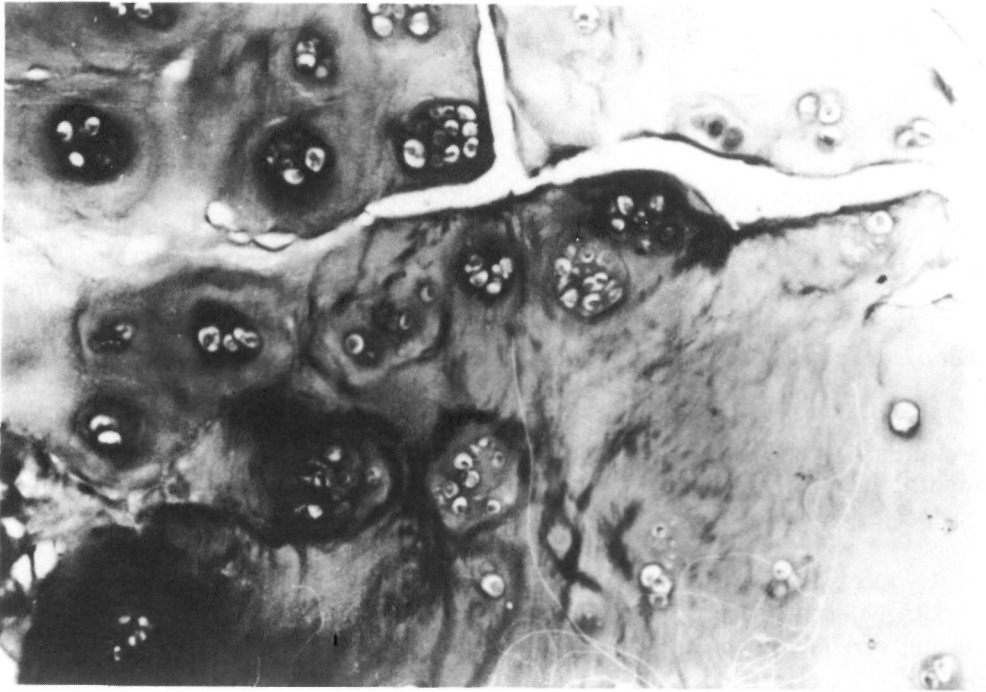


Figura nº 4: Nidos condrocitarios. Agrupaciones de 4 ó más elementos condrocitarios dispuestos en torno a fisuras (Hematoxilina-Eosina).

mente en 5 casos, 4 de condromalacia y 1 de artrosis. En el resto de la casuística esta lesión o no se presentaba, o era dudosa.

6.- Otros hallazgos. En uno de los pacientes con condromalacia rotuliana se observó un tipo de lesión que histológicamente era superponible a las vejigas o "blister" descritas por GOODFELLOW, (1976) (1), consistente en acúmulos de tejido fibroso poco organizado, en zonas de defecto del cartílago de superficie (Figura nº 6).

B.- A nivel del cartílago profundo se comprobaron escasas modificaciones tisulares con esta tinción; básicamente fueron:

1.- Nidos condrocitarios en uno de

los casos de condromalacia rotuliana.

2.- Zonas de rarefacción que fueron dudosas o negativas en casi todos los casos a excepción de uno de los pacientes diagnosticados de condromalacia rotuliana. En líneas generales estos cambios fueron bastantes imperceptibles y guardan cierta equivalencia, aunque con menor intensidad, con el grado de rarefacción del cartílago superficial y medio.

Técnica del Pas

Los datos proporcionados por esta tinción fueron similares a los de la Hematoxilina-Eosina, si bien nos ayudó a confirmar la naturaleza fibrinoide PAS + de un material eosinófilo encontrado en la superficie articular de 5

casos, 3 de condromalacia y 2 de artrosis.

Técnica de Van Gieson

Esta tinción nos permitió reafirmar los hallazgos de las otras técnicas, fundamentalmente tiñendo las lesiones de pannus superficial.

Técnica de azul de Toluidina

Debido a su propiedad de teñir meta-cromáticamente las sustancia fundamental del cartílago nos permitió comprobar los siguientes hechos:

1.- Las porciones superficiales del cartílago normal eran menos tangibles, lo que nos facilitó en muchas de las

láminas tisulares, conocer cual era la zona más superficial o profunda.

2.- Las porciones de cartílago más dañadas eran las que menos se teñían y en consecuencia encontrábamos cierto paralelismo entre pérdida de metacromasia y severidad de las lesiones, fundamentalmente en las fisuras. Asimismo, comprobamos como en los cartílagos lesionados, la pérdida de metacromasia se hacia extensiva al estrato medio.

3.- En las porciones más profundas del cartílago patelar, prácticamente en casi todos los casos, no se presentaron alteraciones en la densidad o distribución tintorial de la matriz cartilaginosa.

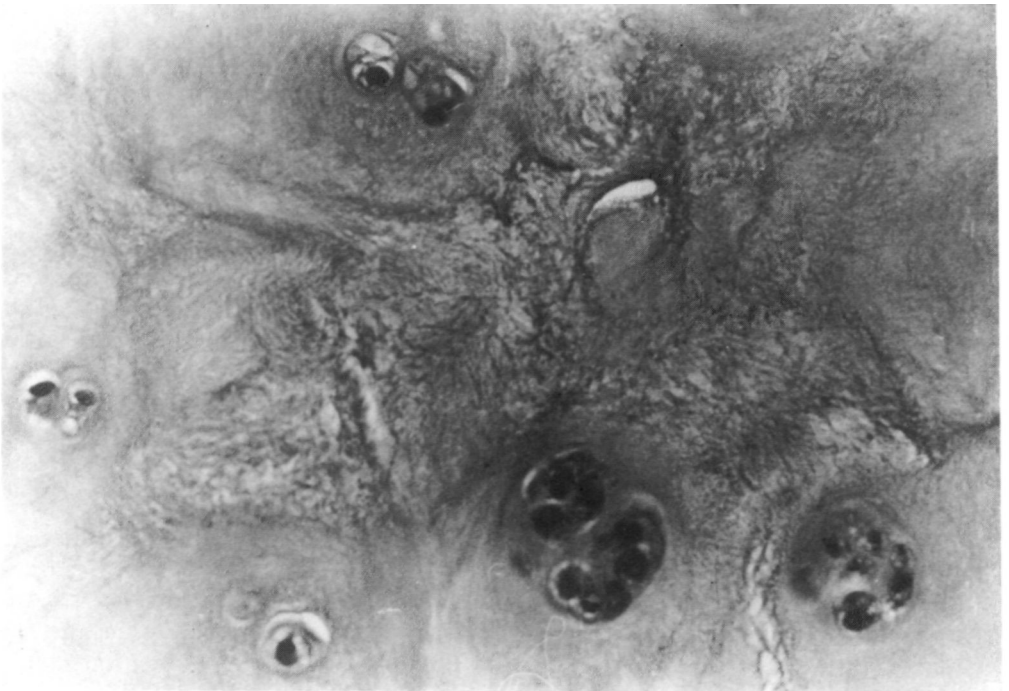

Figura nº 5: Focos de rarefacción en la matriz cartilaginosa. Disociación de la sustancia fundamental que pasa de ser homogénea a tener un aspecto fibrilar (Hematoxilina-Eosina).

Discusión

Observaciones llevadas a cabo por GOODFELLOW, HUNGERFORD y WOODS en 1976 (1) acerca de los cambios patológicos que tienen lugar en el cartílago articular rotuliano distinguen dos tipos de lesión:

- Degeneración superficial dependiente de la edad.
- Degeneración basal.

Con el término de "degeneración superficial dependiente de la edad", intentan describir la secuencia de cambios degenerativos observados, que se encuentran en algunas partes de la mayoría de las articulaciones en el hombre, como casi inevitable consecuen-

cia del envejecimiento; HARRISON, SCHAJOWICZ y TRUETA (1953) (4); GOODFELLOW y BULLOUGH (1969) (5); BYERS, CONTEPOMI y FARRAS (1970) (6). Es denominada dependiente de la edad, debido a que la lesión encontrada más frecuentemente, y en forma más avanzada, en las articulaciones de los individuos de mediana edad, más que en los adultos jóvenes y llega a ser casi la regla en los ancianos.

Es una degeneración superficial, debido a que los primeros cambios observables afectan a la superficie articular del cartílago, pudiendo la lesión profundizar progresivamente hasta afectar a todas las capas del mismo e incluso llegar al hueso subcondral. Ha sido ampliamente demostrado, en el

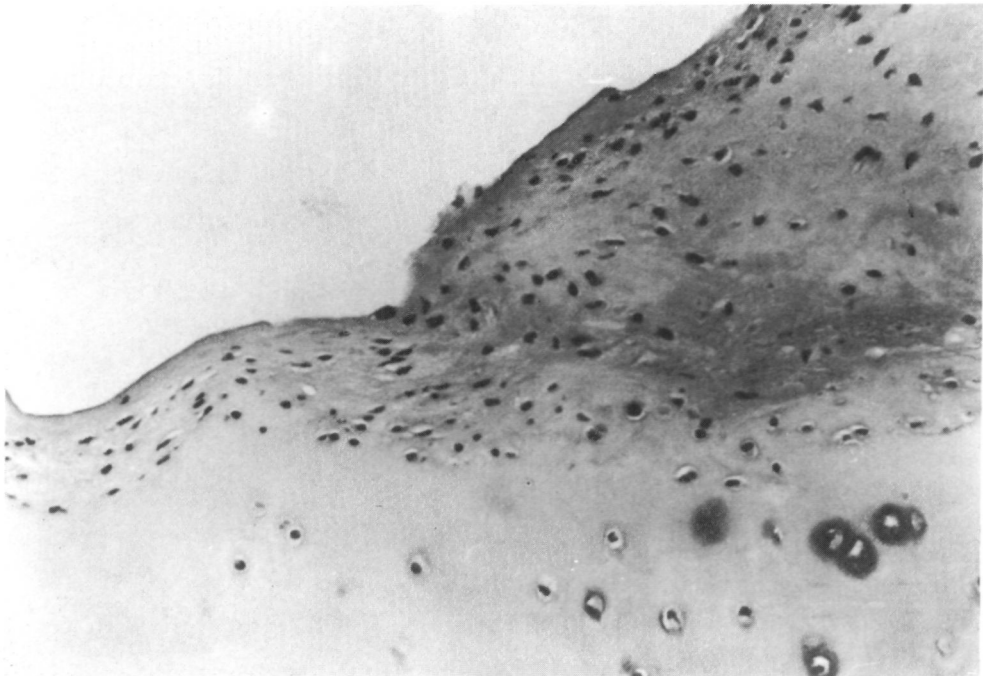


Figura n° 6: Vejiga o "blister" de la superficie articular. Sobreelevaciones del tejido conjuntivo poco organizado, sobre el cartílago superficial (Hematoxilina-Eosina).

codo, la rodilla y la articulación coxofemoral, dichos cambios tienen lugar según un modelo más o menos regular, estando algunas zonas de las facetas articulares casi siempre afectadas, mientras que otras suelen estar indemnes. Las áreas afectadas, suelen ser aquellas que, debido a la geometría articular o a los hábitos humanos, son menos usadas. Dentro de estas habituales áreas de "no contacto" son observados precozmente, aun en la juventud, los cambios degenerativos superficiales. En cambio, en las áreas de contacto habitual, este tipo de lesión es menos comunmente encontrada.

La anatomía microscópica de las varias etapas de este proceso ha sido bien descrita por BULLOUGH y GOODFELLOW, (1967) (5). La secuencia y terminología de las lesiones del cartílago son mostradas en la figura nº 7.

El cartílago rotuliano humano padece este tipo de lesión muy frecuentemente. OWRE, (1936) (7), describió la presencia de descamación y fisuración en algunas partes del cartílago rotuliano, en 18 de 32 individuos de edades comprendidas entre los 20 y 29 años. La incidencia de este tipo de lesión aumenta considerablemente según la edad del individuo avanza. En el estudio de OWRE, (7) la lesión estuvo presente en todos y cada uno de los 16 individuos de edad comprendida entre los 60 y 80 años. WILES y cols, (1956) (8) comunican que casi todas las rodillas adultas mostraban alguna evidencia de cambios patológicos, y remarcó que "aquellos estaban limitados a una pequeña porción de la rótula". Ellos observaron que el borde medial de la faceta medial, era el sitio más frecuente de ubicación

de dichos cambios en el cartílago, y que cuando la degeneración era severa, los osteofitos aparecían a lo largo del margen medial de la rótula.

OUTERBRIDGE, (1951, 1964) (9),

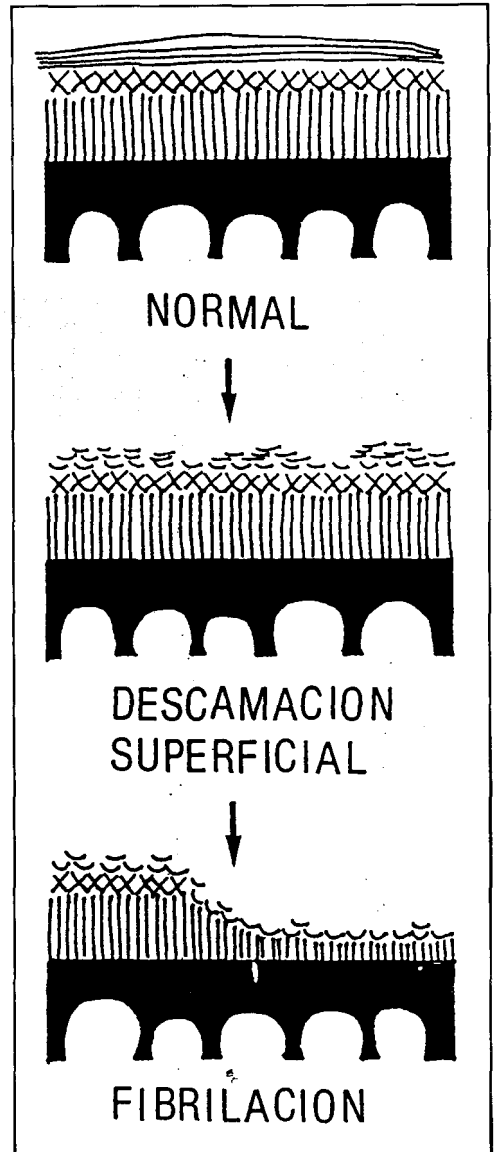


Figura nº 7: Secuencia de las lesiones del cartílago en la degeneración superficial según Bullough y Goodfellow.

10), observó el estado del cartílago rotuliano en 101 pacientes sometidos a meniscectomía, y denotó la existencia de "físuración y fragmentación superficial" sobre la faceta medial rotuliana, en una frecuencia que aumenta según avanza la edad de los pacientes.

EMERY y MEACHIM, (1974) (11) suministraron la información más completa y detallada acerca de la distribución topográfica de los cambios degenerativos superficiales, trabajando sobre rótulas de cadáver. Encontraron la presencia de "fibrilación abierta" en casi todos los casos que examinaron, fibrilación que estaba limitada en los sujetos jóvenes a los márgenes articulares, y a un área específica en el margen medial de la faceta medial; remarcando estos autores, que en este lugar la lesión no progresaba hacia la ulceración, ni siquiera en los ancianos. En contraste con esto, la fibrilación existente sobre cualquier otro lugar de la superficie rotuliana, aparecía comunmente en los sujetos de mediana edad, y en estos lugares, la lesión llegaba a ser progresivamente más severa según el individuo.

Cuando este área es todavía restringida, casi siempre se halla limitada la lesión a la "odd facet" de la rótula, siendo un área del cartílago definida por un surco distinto vertical, el cual separa esta faceta, de la faceta medial propia. Más adelante, cuando el área afectada es más extensa, ésta siempre incluye la "odd facet".

No existen evidencias de que esta lesión sea la causa responsable del dolor femoropatelar. De hecho, existe una buena razón para pensar que no lo es,

ya que este tipo de lesión es encontrada aproximadamente en la mitad de la población joven, y en casi toda la población anciana. Esto nos obliga a asumir que sea una lesión no dolorosa, y que por si misma, no perjudica la función de la articulación. Tampoco constituye evidencia de lo contrario, cuando tal lesión es observada en un paciente que sufre de dolor femoropatelar. Los estudios necrópsicos han proporcionado información acerca del supuesto estado en que debería encontrarse el cartílago rotuliano normal en cada década de la vida. Algún otro tipo de defecto deberá ser encontrado para aplicar la presencia de dolor femoropatelar.

GOODFELLOW y cols. (1976) (1), atribuyen la localización de la lesión sobre la "odd facet" de la rótula, a las particulares circunstancias del cartílago de dicha área, la cual constituye un área de desuso, o no uso habitual. Sugieren que, los cambios degenerativos de superficie, visualizados frecuentemente mediante artroscopia, usualmente limitados a la "odd facet", no causan dolor femoropatelar hasta que no hayan progresado de tal manera que dejen al descubierto el hueso sobre un área de contacto habitual. El proceso es muy lento y raramente ocasiona dolor antes de la edad media de la vida. Cuando este proceso llega a ser sintomático, una radiografía puede revelar los típicos cambios de la osteoartrosis de una articulación.

El término de degeneración basal se propuso para describir una lesión del cartílago, que es esencialmente diferente de la anteriormente expuesta. Consiste en una irregularidad de las capas profundas del cartílago.

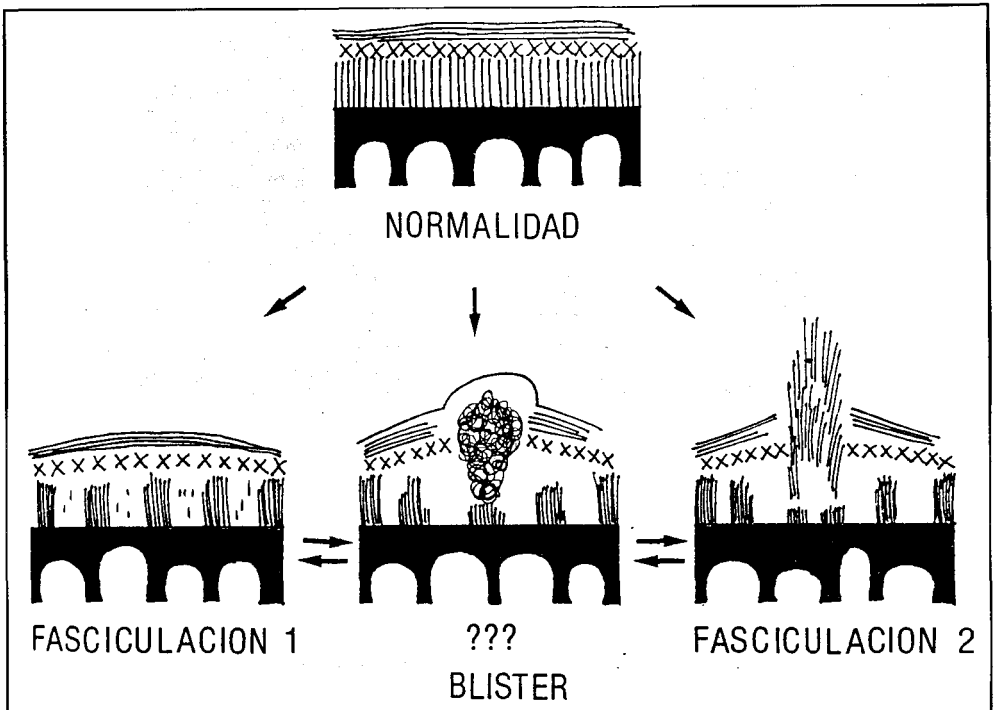


Figura nº 8: Diagrama de las etapas lesionales en la degeneración basal del cartílago.

En la figura nº 8 se muestran las 3 etapas por las que pasa esta lesión. Cuando el cartílago está en la etapa descrita en el diagrama como "fasciculación" o etapa 1, la superficie articular está intacta, y la irregularidad solamente puede ser detectada por medio de la palpación. El cartílago tiene entonces una apreciable consistencia esponjosa, y exhibe lo que ha sido descrito como "pitting o edema". Si un área de cartílago afectado es separada del cartílago normal circundante, mediante una incisión circunferencial, el disco de material aislado puede ser inspeccionado, observándose asperezas en la porción de cartílago que contacta con el hueso. La superficie articular es suave y brillante, y la zona más profunda del disco de cartílago posee un patrón de

fisuración, hallándose en el margen del corte la presencia de fascículos gruesos de material colágeno verticales a la superficie articular. Debe admitirse que las fisuras son artefactos creados durante el proceso de extracción del cartílago del hueso subyacente. Pero estas fisuras, aunque sean artefactos, sólo pueden ser producidas cuando el cartílago se encuentra en la fase de fasciculación. Hemos intentado preparar discos de superficie normal y degenerada para intentar la comparación entre ambas, pero es imposible utilizando el método antes descrito, debe ser utilizado un instrumento agudo, y entonces la superficie resultante será lisa.

La fisuración de la parte profunda del cartílago fasciculado tras la separa-

ción del disco de cartílago del hueso, es una evidencia de la falta de cohesión existente entre los fascículos gruesos de colágena, y es una prueba mecánica de que el cartílago estaba unido por las fuerzas tangenciales intactas en la superficie articular, y por la inserción de haces verticales en el hueso subcondral subyacente.

Esta irregularidad puede ser localizada intraoperatoriamente únicamente mediante la palpación con un buscador sin punta, y sus márgenes son por tanto difícilmente definibles. Sin embargo GOODFELLOW y cols. (1), han sido capaces de definir, o determinar los dos lugares predilectos existentes. El primero, es un área de alrededor de 1 cm. de diámetro sobre el surco que separa la "odd facet" rotuliana de la faceta medial. El segundo lugar de predilección de este tipo de lesión es un área ubicada en la parte inferior del surco medial que separa las facetas medial y lateral rotulianas. Las áreas están cercanas la una a la otra, y en ocasiones confluyen.

La lesión del cartílago representa, la consecuencia de la ruptura de las fibras tangenciales de superficie en el cartílago fasciculado.

La anatomía microscópica de este cartílago demuestra la coexistencia de fasciculación junto con áreas con fibras de superficie intactas.

Dichos autores también observaron la existencia de otro tipo de lesión, aparentemente intermedia entre las dos de fasciculación anteriormente descritas (la etapa 2 conllevaría y la destrucción de las fibras tangenciales del cartí-

lago fasciculado). Esta lesión intermedia parece demostrar un patrón "ampolioso" o "en burbuja" midiendo aproximadamente 6 mm de diámetro. Verdaderamente, GOODFELLOW y cols. (1). No saben si esta fase representa una etapa intermedia anterior a la ruptura, o quizás un proceso de cura tras la ruptura.

La lesión basal anteriormente descrita fue encontrada en alguna de sus formas sobre el surco que separa la "odd facet" de la faceta medial rotuliana en 23 jóvenes pacientes que padecían dolor femoropatelar desde más de dos años antes de la práctica de la artrotomía.

Es evidente que no todos los casos de padecimiento del síndrome femoropatelar doloroso pueden ser atribuidos a esta lesión, ni tampoco ha sido demostrada la existencia de esta lesión en rodillas no dolorosas de gente joven.

La mayoría de pacientes que fueron tratados por medio de la escisión del cartílago, vieron aliviado su dolor.

En resumen, GOODFELLOW y cols. (1) se consideran capacitados, basándose en los cambios histológicos observados, para distinguir dos tipos de lesiones distintas del cartílago articular de la rótula:

Una lesión degenerativa superficial, en ninguna manera peculiar de la rótula, que es frecuentemente encontrada en la gente joven y de forma regular en los ancianos y particularmente ubicada sobre la "odd facet" rotuliana. Su presencia no puede ser considerada como responsable del síntoma de dolor femoropatelar en gente joven.

Y una irregularidad basal del cartílago, llamada "fasciculación", que ha sido detectada sobre una zona específica de la rótula de los jóvenes pacientes que sufren de dolor femoropatelar intratable, y en algunos argumentos les obligan a sugerir como causa de dicho dolor.

En contradicción con este trabajo, IPPOLITO y MARIANI, (1978) (3), HUNGERFORD y LENNOX (1984) (11) afirman que la condromalacia rotuliana no es más que una lesión preartrosis en estado inicial. Esta conclusión la deducen en base a los datos ultraestructurales por ellos obtenidos, que han puesto de relieve tres puntos fundamentales:

a) Una irregular distribución de las alteraciones histológicas en las muestras tomadas del mismo sitio, tanto en los casos de condromalacia, como en los de artrosis.

b) La semejanza de los hallazgos patológicos en casos de condromalacia y artrosis, con la exclusiva diferencia cuantitativa.

c) La constante extensión de los fenómenos regresivos del estrato superficial del cartílago articular hacia la profundidad.

Estos autores también han estudiado el problema desde el punto de vista bioquímico, siendo los resultados obtenidos confirmadores de su teoría.

IPPOLITO y MARIANI (3) describen el punto de vista ultraestructural los siguientes patrones de afectación:

a) Condromalacia de grado I.- En este apreciaron claros fenómenos regresivos junto con zonas de aspecto completamente normal del cartílago. El estrato superficial era el más afectado, evidenciándose la presencia de vesículas, que van dirigiéndose hacia la rotura, con formación de pequeñas fisuras, que tienden a hacerse profundas a medida que el proceso avanza. Las fibrillas colágenas aparecen deshilachadas y fragmentadas, a la vez que el edema del tejido hace laxa la matriz. A nivel del estrato intermedio no existen alteraciones groseras, si bien en algunos puntos de la matriz parece reducirse el contenido de mucopolisacáridos. En el componente celular se observan modestos fenómenos regresivos tales como acúmulos de lípidos, de glucógeno y de microfilamentos alrededor del núcleo. La actividad sintética parece estar reducida, como atestigua el grado de desarrollo de los orgánulos citoplasmáticos.

b) Condromalacia tipo II. Las alteraciones del estrato superficial son más evidentes. Las fisuras se hacen más profundas y anchas. Las fibras de colágeno se desorganizan en muchos puntos perdiendo su orientación normal, al mismo tiempo que se aprecia disarmonía en sus dimensiones y se ven fibras de espesor mayor al lado de fibras normales. Las células también presentan fenómenos de sufrimiento que van desde la simple disminución del retículo endoplásmico con aumento de los depósitos de lípidos y glucógeno, hasta la necrobiosis con homogeneización del citoplasma y la disgregación.

En el estrato intermedio la matriz es más laxa e irregular presentando una

neta disminución del componente proteínico polisacárido y alternando zonas más afectadas con otras indemnes. Los condrocitos muestran fenómenos de sufrimiento similares a los del estrato superficial, pero más acentuados, es característica, la presencia de estructuras filamentosas en el citoplasma, sobre todo alrededor del núcleo. También hay fenómenos reactivos y presencia de "nidios" de 4 o más células, que están ausentes tanto del cartílago normal, como en la condromalacia de grado I. También es característica la presencia periterritorial de formaciones electrodensas de distinta forma y tamaño, unas alargadas otras redondas salpicadas en la matriz.

En el estrato profundo se encuentran alteraciones semejantes a las del estrato intermedio; sin embargo predominan los fenómenos reactivos frente a los de tipo involutivo.

c) En la artrosis franca encuentran alteraciones mucho más marcadas, aunque el cuadro varía de un punto a otro. El estrato superficial está a menudo completamente destruido, mientras que los estratos intermedio y profundo son asiento de graves fenómenos de fibrilación con desaparición casi completa de los componentes amorfos de la matriz. A nivel del estrato profundo, en las islas residuales de cartílago indemnes de fenómenos regresivos, se presenciaban importantes fenómenos reactivos de compensación: son abundantes los nidios celulares análogos a los que veíamos en la condromalacia de grado II.

Por otra parte, INSALL FALVO y WISE (1976) (12) comunican que realizaron "mapas" representando la distri-

bución geográfica rotuliana de la lesión condromalácica y comentan que sus estudios no confirman que la condromalacia sea una lesión predominante de la faceta medial, y que, aunque el área más frecuentemente afectada es la zona medial de la eminencia interfacetaria, dicha área de afectación se extiende de igual manera sobre las facetas medial y lateral rotulianas.

Según FICAT, 1977 (13) la topografía de las lesiones en base a la localización del adelgazamiento y de las fisuras permite distinguir los siguientes tipos de condromalacia.

1.- Condromalacia externa: 50% de los casos en faceta externa.

2.- Condromalacia interna: 15% de los casos en faceta interna, más frecuente en menores de 20 años.

3.- Condromalacia central: en esta ocasión localizada alrededor de la cresta mediana y simétricamente en las dos caras.

4.- Condromalacia global o total: cuando la totalidad de las dos facetas está interesada. Para este autor, estas dos últimas formas constituyen el 35% de los casos.

Para ABERNETHY y cols. (1978) (14), la elevada incidencia necrótica (85%) de fibrilación del cartílago de la faceta medial central rotuliana, y la baja incidencia de articulaciones femoropatelares sintomáticas de forma crónica en la población general, les sugiere que, el hallazgo intraoperatorio de reblandecimiento del cartílago articular de la faceta medial rotuliana, debería

ser considerado como un descubrimiento accidental. Estos mismos autores consideran que la confusión existente alrededor de la entidad clínica de la condromalacia rotuliana, podría reducirse si consideramos los cambios de la faceta medial rotuliana como cambios asintomáticos, y fisiológicamente relacionados con la edad, que además no requieren de intervención quirúrgica. En opinión de estos autores, los pacientes con dolor persistente y sensibilidad de la articulación femoropatelar deberían de ser específicamente investigados con el fin de descubrir las posibles alternativas causales, y también advierten que dichas causas deberían ser tratadas de forma específica.

Pero sea cual sea la lesión ¿Cómo puede tal lesión causar dolor?. Puesto que el cartílago articular no posee fibras nerviosas, además de que la superficie articular al estar intacta, según GOODFELLOW y cols. (1) raramente puede ocasionar una reacción sinovial local, y eso suponiendo que las terminaciones nerviosas del hueso subyacente transmitan el impulso doloroso.

Una lesión como la descrita por GOODFELLOW y cols. (1) desorganiza la estructura fibrosa de las fibras de colágena de la zona intermedia, somete al hueso subyacente a variaciones de presión, de las cuales normalmente está protegido por medio de la función absorbente de aquella zona, y puede de esta manera actuar como estímulo doloroso sobre las terminaciones nociceptivas del hueso subcondral.

WAISBROD y TREIMAN, 1980 (15), afirman que la congestión venosa, ya sea primaria o secundaria, y la hiper-

tensión intraósea juegan un papel importante en la etiología del dolor.

Básicamente, nuestros hallazgos morfológicos en condromalacia, son bastante similares a los de los casos de artrosis, lo que parece indicar que la condromalacia representa un estado preartrósico patelar, no obstante debemos puntualizar algunas diferencias:

En nuestros pacientes con diagnóstico clínico de artrosis fémoro-patelar, el componente de pannus era bastante manifiesto, en tanto que en las condromalacias, dicha lesión tenía poca relevancia. En este sentido, debemos resaltar que el paciente más joven de condromalacia (13 años) presentaba severas lesiones del cartílago patelar, sin que se detectasen cambios reparativos superficiales, equiparables al pannus. En contrapartida, los casos con diagnóstico clínico de condromalacia, presentaban de forma más acusada fenómenos de rarefacción de la matriz del cartílago superficial y medio de la rótula (16).

Conclusión

A la luz de los resultados obtenidos por nuestro grupo de trabajo, estamos en condiciones de sugerir, que la condromalacia rotuliana, desde el punto de vista anatomopatológico, presenta lesiones que afectan prioritariamente a la capa superficial del cartílago patelar, lesiones que son muy difíciles de diferenciar de las encontradas en pacientes con síndrome clínico femoropatelar.

Bibliografía

1. GOODFELLOW, J.; HUNGERFORD, D. S. Y WOODS, O: "Patellofemoral Joint Mechanics and Pathology. I. Func-

- tional Anatomy of the Patellofemoral Joint". *J. Bone. Jt. Surg.* 1976, 58:287-290.
2. DE CELAVER, K.; YBUCHANAN, W. W.: "Artrosis". *Medicine, Tercera Serie.* 1982, 14: 951.
 3. IPPOLITO, E. y MARIANI, P.P.: "Aspectos ultraestructurales y Bioquímicos de los estados preartrósicos y artrósicos de la rótula". *Rev. Ortop. Traum.* 1978, 22 IB: 1.
 4. HARRISON, M.H.M.;SCHAJOWICZ, F. y TRUETA, J.: "Osteoarthritis of the Hip: A study of the Nature and Evolution of the Disease". *J. Bone Jt. Surg.* 1953, 35: 598-626.
 5. GOODFELLOW, H. y BULLOUGH, P. G.: "The Pattern of Ageing of the Articular Cartilage of the Elbow Joint" *J. Bone Jt. Surg.* 1967, 49: 175-181.
 6. BYERS, P. D.; CONTEPOMI, C. A.; FARKAS, T. A.: "A postmortem Study of the Hip Joint". *An. of Rheum. Dis.* 1970, 29: 15-31.
 7. OWRE, A.: "Chondromalacia Patellae". *Acta Chir. Scandinavica.* 1936, Supp. 41.
 8. WILES, P.; ANDREWS, P. S. y DEVAS, M. B.: "Chondromalacia Patellae". *J. Bone Jt. Surg.* 1956, 38: 95-113.
 9. OUTERBRIDGE, R. E.: The Etiology of Chondromalacia Patellae". *J. Bone. Jt. Surg.* 1951, 43: 752-757.
 10. OUTERBRIDGE, R. E.: "Further Studies of the Etiology of the Chondromalacia patellae". *J. Bone Jt. Surg.* 1964, 46: 179-190.
 11. HUNGERFORD, D. S. y LENNOX, D. W.: "Chondromalacia Patellae". *General Aspects of Diagnosis.* 1984, 12:211-223.
 12. INSALL, J.; FALVO, K.A. y WISE, D. W.: "Chondromalacia Patellae". *J. Bone Jt. Surg.* 1976, 58: 1
 13. FICAT, R. P. y HUNGERFORD, D. S.: "Disorders of the Patellofemoral Joint". Baltimore, Williams and Wilkins, 1977.
 14. ABERNETHY, P. J.; TOWNSEND, P. R.; ROSE, R. M. y RADIN, E. L.: "Is Chondromalacia Patellae a Separate Clinical Entity?". *J. Bone Jt. Surg.* 1978, 60: 205.
 15. WAISBROD, H. y TREIMAN, N.: Intraosseus Venography in Patellofemoral Disorders". *J. Bone Jt. Surg.* 1980, 62: 454.
 16. DE LAS CUEVAS, C. A.: "Estudio clínico-terapéutico y anatómico-patológico del síndrome fémoro-patelar". Tesis de Licenciatura. Director: LOPEZ ALONSO, A. y DIAZ FLORES, L.: Universidad de La Laguna. 1987.