

DOBLE GESTO SUICIDA POR HARA-KIRI: INTENTO DE SUICIDIO Y POSTERIOR CONSUMACIÓN**DOUBLE SUICIDE GESTURE BY HARA-KIRI: SUICIDE ATTEMPT AND SUBSEQUENT CONSUMMATION**Revetria Betancor M.¹Sarkissian May P.²Rodríguez Almada H.³

¹Asistente del Departamento de Medicina Legal de la Facultad de Medicina (Universidad de la República). Médica Forense del Poder Judicial.

²Especialista en Psiquiatría y Medicina Legal. Psiquiatra Forense del Poder Judicial.

³Profesor Director del Departamento de Medicina Legal de la Facultad de Medicina de la Universidad de la República. Uruguay.

Correspondencia: hrodriguez@fmed.edu.uy

Resumen: El hara kiri es una forma de suicidio cuyo origen se encuentra en la cultura medieval japonesa. Es muy poco frecuente en el Japón contemporáneo y excepcional en Occidente, generalmente asociados a la esquizofrenia. Se presenta un caso de suicidio por este método ocurrido en Uruguay por un varón adulto sin vinculación con la cultura japonesa, con antecedentes de un intento de suicidio anterior por el mismo método, y se realiza una puesta al día del tema. El análisis de los hallazgos del lugar del hecho, la autopsia judicial y la autopsia psicológica permitió determinar la etiología médico-legal y la aproximación al estado mental de la víctima al momento de consumir el acto suicida. Si bien este método nacido de un ritual japonés de la clase samurái es sumamente infrecuente, sigue sorprendiendo a los forenses occidentales.

Palabras clave: Hara-kiri, suicidio, autopsia psicológica.

Abstract: Hara-kiri is a form of suicide originated in the Japanese medieval culture. It is rather unusual in the current Japan and exceptional in the western civilization, and is typically associated to schizophrenia. The study presents a suicide case by hara-kiri that took place in Uruguay, as well as update on this issue. The case consists of male adult with no particular connection with the Japanese culture, who had a history of a previous suicide attempt with the same method. Analysis of the findings in the death scene, the judicial and psychological autopsies enabled experts to determine the medical-legal etiology and to learn about the mental condition of the victim upon the consummation of the suicidal act. In spite of this method grounded on a Samurai Japanese ritual being rather unusual, it still puzzles forensics in the western world.

Key words: Hara-kiri, Suicide, Psychological Autopsy.

INTRODUCCIÓN

El hara kiri (hara: estómago, kiri: cortar) o seppuku (desentrañamiento), es una forma de suicidio casi exclusivo de la cultura japonesa, ritual llevado a cabo por la clase de los samuráis. Consistía en inferirse un corte en el abdomen, topografía donde consideraban se consagraba el alma.

Los samuráis recurrían a este ritual solamente ante circunstancias excepcionales, fundamentalmente en casos en que el honor estaba en juego, ya que para ellos era preferible una muerte honorable a una vida de vergüenza. Un verdadero samurái temía más al deshonor que a su propia muerte. Esta forma de suicidio también se realizaba cuando un samurái iba a ser capturado e interrogado por el enemigo.

El ritual del hara kiri estaba regido por una estricta etiqueta -incluido en el Bushido o Código del Samurái- y se llevaba a cabo en lugares especiales, como jardines o templos. (1) El samurái vestido de blanco (color de la purificación), se sentaba en posición seiza (posición de reposo), frente al arma a utilizar, el wakizashi, un sable corto con una hoja de entre 30 y 60cm de longitud, con el que se autoinfería un corte a nivel abdominal de izquierda a derecha, que podía ascender unos centímetros en el sector medio, con la posterior exposición del contenido visceral. Dado que la muerte por este método era lenta y dolorosa, se designaba antes un asistente llamado kaishakunin -un amigo o familiar- que procedía luego a decapitarlo para evitar así un sufrimiento innecesario. (2)




Figura 1.

El hara kiri fue oficialmente abolido en Japón en el año 1873. Los suicidios por este método son poco frecuentes en el Japón contemporáneo, estimándose en un 0,2%, e involucran generalmente a hombres mayores posiblemente influenciados por la cultura a través de juegos históricos, novelas, dramas. (3,4) El perfil de las personas que actualmente cometen intento de suicidio por hara kiri en Japón corresponde a varones casados con diagnóstico de esquizofrenia. (3,5)

Fuera de Japón, este método suicida es excepcional y generalmente se presenta en personas vinculadas de algún modo a esa cultura o con trastornos psiquiátricos, fundamentalmente esquizofrénicos.

En Uruguay fue publicado un caso de hara kiri en el año 1982, no habiéndose comunicado nuevos casos desde entonces. Se trataba de un hombre de entre 35 a 40 años, equizofrénico, que fue encontrado en su dormitorio con una amplia herida cortante abdominal, exposición de asas intestinales y sección yeyunal. Presentaba el antecedente de un intento de autoeliminación por este mismo método cinco años antes. (6)

PRESENTACIÓN DEL CASO MÉDICO-FORENSE

Se presenta un caso de muerte mediante hara kiri, ocurrido recientemente en Uruguay, en una ciudad del interior del país.

Se realizó el relevamiento del lugar del hecho y se practicó la autopsia judicial. Para la realización de la autopsia psicológica se entrevistó a su hermano -único familiar allegado accesible- y a uno de los psiquiatras tratantes.

Examen del lugar del hecho

Se trataba de un hombre de 63 años, cuyo cadáver fue encontrado por un familiar en su domicilio, acostado en su cama en decúbito dorsal, presentando una amplia herida cortante a nivel abdominal, sin otras lesiones externas. El pantalón, la ropa de cama y el colchón estaban embebidos en sangre. Próximo al cadáver fue encontrado un cuchillo de cocina y una hoja de afeitar con manchas de sangre y un ejemplar de la Biblia abierta en la mesa de luz, cuyas páginas correspondían a los salmos 90-91 y 91-92. No había desorden en el lugar sugestivo de lucha o heteroagresión, ni faltaban pertenencias. (Figuras 2, 3 y 4)



Figura 2.



Figura 3.



Figura 4.

Autopsia judicial

Al examen externo se constató que estaba adelgazado, vestido y que las ropas fueron respetadas por los cortes. De los fenómenos cadavéricos destacaban las escasas y tenues livideces dorsales. En el abdomen presentaba una cicatriz mediana supraumbilical y, por debajo, una amplia herida cortante que comprometía ambos flancos e hipogastrio con retomas en el sector izquierdo y una amplia exposición visceral. Ambas manos estaban ensangrentadas.

Al examen interno destacaba la presencia de múltiples secciones de asas delgadas que involucraban los vasos mesentéricos arteriales y venosos. No hubo otros hallazgos macroscópicos significativos.

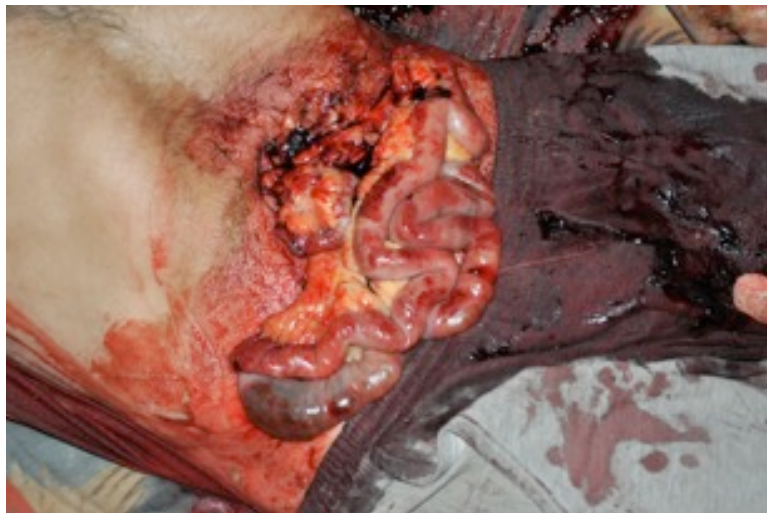

Figura 5.

El análisis toxicológico de la sangre resultó negativo para alcohol y el screening para drogas de abuso.

Con los datos recabados en el lugar del hecho y la autopsia se concluyó que la causa de la muerte fue una hemorragia por sección de múltiples vasos mesentéricos arteriales y venosos, de probable etiología médico-legal suicida.

Autopsia psicológica

La autopsia psicológica, basada en el examen de la historia clínica y la entrevista al único familiar al que se pudo acceder (hermano), quien otorgó el consentimiento informado a colaborar con la investigación y la publicación.

En la entrevista reveló que la víctima vivía sola, no trabajaba y concurría a una iglesia evangelista. El pastor de la iglesia le había manifestado que tenía “el diablo adentro del cuerpo”.

Se trataba de un alcoholista de larga data que había sido abandonado por su familia varios años antes a causa de su consumo problemático. Le había manifestado a su hermano ideas de culpa, ruina y minusvalía, así como ideación suicida. Entre los factores de riesgo suicida se destacaba, además, la presencia de síntomas de una depresión severa, así como antecedentes personales de dos intentos de suicidio previos. Dieciséis meses antes se había autoinferido una herida penetrante abdominal con un arma blanca, provocándose una lesión que comprometió el hígado y la logia pancreática, por lo que fue operado de emergencia. Un mes después, protagonizó otro intento de suicidio complejo mediante un traumatismo contuso de cráneo, acompañado de la ingesta de psicofármacos. Al momento de la muerte no cumplía el tratamiento indicado por los psiquiatras que lo valoraron en sus últimos tres años de vida.

Desde el punto de vista de los diagnósticos psiquiátricos nosológicos retrospectivos, se descartó que presentara una psicosis crónica tipo esquizofrénica que explicara el método utilizado (bizarro y extravagante), siendo portador de un trastorno por consumo de alcohol. Se concluyó como probable diagnóstico retrospectivo un episodio depresivo mayor grave con ideas delirantes.

DISCUSIÓN MÉDICO-LEGAL

Este caso tiene la particularidad de haberse producido en una sociedad donde los suicidios consumados por arma blanca son muy raros. Los métodos localmente utilizados con mayor frecuencia son el ahorcamiento (54%), seguido por los disparos de armas de fuego (32%), envenenamiento (4%), ahogamiento y sumersión (4%). (7) Dentro de los suicidios por arma blanca, el hara kiri es excepcional, habiéndose comunicado sólo un caso hace ya 33 años. (6)

Dentro de los factores de riesgo suicida mencionados por la Organización Mundial de la Salud (OMS) están las enfermedades mentales (principalmente depresión, alcoholismo y esquizofrenia), los intentos de autoeliminación previos y el pertenecer al género masculino. Como factores protectores señala la buena organización familiar y la buena integración social. (8) Todo esto posiciona al caso comunicado en un lugar de alto riesgo suicida, o riesgo extremo: varón, alcoholista, portador de depresión grave, que vivía solo, abandonado por su familia, sin empleo y con el antecedente de dos intentos de suicidio conocidos en los meses próximos a la consumación.

Con respecto al intento de autoeliminación previo, mediante hara kiri, resulta interesante el hecho de la recurrencia meses después al mismo método suicida que había mostrado previamente ser inefectivo. La misma recurrencia aparece en el caso publicado previamente en Uruguay. (6)

Se trataba de un hombre que carecía de vínculos con la cultura japonesa y que utilizó este método inusual como forma de suicidio. El fallecido fue encontrado en su cama, en su mesa de luz se halló una Biblia y según el relato de un familiar se supo que concurría a una iglesia cristiana, elementos que alejan la influencia de las religiones orientales. Éste método, fuera de Oriente, generalmente es llevado a cabo por personas que padecen algún tipo de psicosis crónica.

La autopsia psicológica constituye un recurso valioso para aclarar la etiología médico-legal de las muertes violentas dudosas, o las motivaciones de los suicidios. Consiste en el estudio retrospectivo indirecto donde se recolectan y analizan datos con la finalidad de establecer un perfil de personalidad y el estado emocional previo al fallecimiento. En el caso que se presenta, permitió descartar la presencia de esta patología. (9-11)

En cuanto a la etiología médico-legal, no se encontraron signos de violencia o desorden en el lugar. El cadáver se encontraba vestido pero los cortes habían respetado la ropa, que fue apartada para dejar descubierto el lugar de la incisión. Presentaba retomas, lesiones por titubeo, posiblemente por el dolor que causan las heridas. Tenía manchas de sangre en las manos, pero no se evidenciaron otras lesiones de defensa o de lucha, y el arma fue encontrada en la

proximidad del cadáver. Esto, sumado al antecedente de un intento de autoeliminación por este método tan inusual, son elementos que apoyan la hipótesis de un suicidio y alejan la de un homicidio. Esta etiología médico-legal suicida fue coincidente con los resultados de la autopsia psicológica.

La muerte mediante hara kiri generalmente es una muerte lenta. Es por eso que clásicamente presentaba una segunda fase: la decapitación. Actualmente no se verifica esta segunda fase, por lo que existen intentos de autoeliminación por este método, impensable si se realizara completo. Esto explica la sobrevivencia en el primer intento, al ser encontrado y trasladado a un centro asistencial. Posiblemente en el siguiente intento, al vivir solo y no tener casi vínculos sociales no fue encontrado a tiempo.

En el caso que se comunica la causa de muerte se debió a la hemorragia provocada por la lesión de la vasculatura mesentérica, lo que coincide con lo señalado en la bibliografía. (12)

Un elemento que llama la atención es que si bien se trataba de un alcoholista crónico, la muestra de sangre tomada durante la autopsia presentó un resultado negativo frente a la presencia de alcohol.

CONCLUSIONES

Aunque los casos de hara kiri son excepcionales, existen algunos publicados, incluso en Occidente, lo que justifica su estudio y conocimiento por el médico forense. Hay elementos que deben buscarse para alejar las hipótesis homicidas, como la presencia de retomas, ausencia de heridas de defensa, el antecedente de intento de autoeliminación mediante este método o la vinculación con la cultura oriental. Si bien los antecedentes de patología psiquiátrica se presentan frecuentemente, su ausencia no lo excluye. Este ritual japonés, originario de la clase samurái, continúa, esporádicamente, sorprendiendo a los forenses occidentales contemporáneos.

BIBLIOGRAFÍA

1. Nitobe I. Bushido: the soul of Japan. Boston: Tuttle Publishing; 2001.
2. Maiese A, Gitto L, Dell Aquila M, Bolino G. A peculiar case of suicide enacted through the ancient japoneses ritual of jigai. *Am Forensic Med Pathol* (2014); 35, 1:8-10.
3. Takai M, Yamamoto K, Iwamitsu Y, Miyaji S, Yamamoto H, Tatematsu S, et al. Exploration of factors related to hara-kiri as a method of suicide and suicidal behavior. *European Psychiatry*, (2010); 25, 409-413.
4. Moriani S, Cecchi R, Cipollini L. Suicide by sharp instruments: a case of harakiri. *Int J Legal Med*, (1996); 108:219-220.
5. Kato K1, Kimoto K, Takahashi Y, Sato R, Matsumoto H. Frequency and clinical features of patients who attempted suicide by hara-kiri in Japan. *J forensic Sci* (2014), 5:1303-6.
6. Berro G, Puppo D, Soiza A. Suicidio esquizofrénico (A propósito de una inusual observación). *Rev. de Psiqu. Uruguay* (1983); 48:192-202.
7. Uruguay. Ministerio de Salud Pública. Plan Nacional de Prevención del Suicidio. MSP, 2011.
8. Uruguay. Ministerio de Salud Pública. Guías de prevención y detección de factores de riesgo de conductas suicidas. MSP, 2008.
9. Rodríguez Almada H, García I, Ciriacos C. Resultado de la aplicación de la autopsia psicológica al estudio del suicidio de niños y adolescentes en Uruguay. *Rev Med Uruguay* (2005);21:141-150.
10. García Pérez T. La autopsia psicológica en las muertes violentas. *Rev Esp Med Leg* (1999);23:75-82.
11. Rodríguez Almada H, Sarkissian P, Olivera J. Investigación de una muerte violenta con nota suicida electrónica. *Rev Psiquiatr Urug* (2006); 47-52.
12. Di Nunno N, Constantinides F, Bernasconi P, Di Nunno C. Suicide by Hara-Kiri: a series of four cases. *Am J Forensic Med Pathol* (2001);22:68-72.