

SERVICIO DE TRAUMATOLOGÍA Y ORTOPEDIA.
CÁTEDRA DE PATOLOGÍA QUIRÚRGICA
FACULTAD DE LA MEDICINA DE LA UNIVERSIDAD DE OVIEDO
HOSPITAL DEL INSALUD. OVIEDO (ASTURIAS)

Valoración de los resultados del tratamiento quirúrgico del pie plano estático

J. PAZ JIMENEZ; A. AMIGO FERNANDEZ; I. ROMO CONTRERAS

RESUMEN:

La deformidad fundamental del pie plano es el valgo de talón. Existe siempre un movimiento helicoidal en pronación del retropie y supinación del antepie.

En este trabajo se hace una revisión de los pacientes tratados en nuestro Servicio a lo largo de diez años, que han sido sometidos a intervención quirúrgica, mayoritariamente artrodesis.

- El fotopodograma constituye un excelente método para controlar la evolución de un pie plano. El pie plano por astrágalo vertical es irreductible desde el primer momento. Por ello el tratamiento quirúrgico del mismo será precoz. El resto de los pies planos se suelen curar con tratamiento conservador. Es infrecuente la indicación quirúrgica.

En el adulto, la indicación quirúrgica viene dada por el dolor, ordinariamente secundario a artrosis. Está indicado artrodesar el arco interno y la articulación subastragalina. Si hay abducción del antepie, la idea de EVANS, de alargar el arco externo del pie, suele dar resultados satisfactorios.

Descriptores: Pie plano estático, Pie plano-valgo estático. Artrodesis, fotopodograma.

SUMMARY:

The fundamental deformity observed in flat feet is valgus of the heel. A helicoid movement of the rear part of the foot with supination of the front part is always present. We review the patients treated surgically (mainly arthrodesis) in their service over a period of ten years.

The photopodogram constitutes an excellent method for monitoring evolution of flat feet. The latter as a result of a vertical astragalus cannot be reduced; surgery in these cases should therefore be early. The remaining types of flat feet tend to cure with conservative treatment. Surgery is rarely indicated.

In the adult, surgical indication involves pain (usually secondary to arthrosis). the internal arch and subastragalus joint should be arthrodesed.

In cases of abduction of the front part of the foot, the approach by Evans, i. e., lengthening the external arch of the foot, usually yields satisfactory results.

Key words: Static flat foot. Static plane-valgus foot. Arthrodesis. Photopodogram.

Introducción

Dentro de las Alteraciones Estáticas adquiridas del pie del adulto existe un primer grupo en que se incluyen trastornos que se manifiestan con el crecimiento, entre los que se señalan:

- I) Valgo del talón
- II) Pie cavo anterior
- III) Pie plano-valgo estático

I) El valgo del talón es patológico si sobrepasa los 5°, aunque su clínica no es llamativa, pudiendo ser:

- Primitivo, por una aplasia externa, hiperlaxitud global del pie o fragilidad del ligamento interosseo astrágalo-calcáneo.
- Secundario, a consecuencia de un traumatismo, de un genu varo o de un pie cavo.

II) El pie cavo anterior es una deformidad relativamente rara, caracterizada por un cavo plantar exagerado, al cual corresponde una bóveda dorsal, una garra de los dedos y siempre un varo del talón.

III) El pie plano-valgo estático:

Cuyo término se utiliza para designar toda deformidad del pie en que está deprimido el arco longitudinal (1), aunque VILADOT (2) en esta definición incluye el valgo del retropie.

Otros autores (3) consideran que, para constituirse, se precisan las 2 condiciones de:

- 1/ Valgo del calcáneo.
- 2/ Hipotonía de la planta.

En el presente artículo se pretende hacer una revisión de la estadística de nuestro Servicio en el tema del Pié Plano-Valgo Estático y realizar la discusión razonada del motivo de los tipos de intervenciones quirúrgicas realizadas.

Pié plano valgo estático

Este proceso se conoce con diversas denominaciones:

- 1) Pié plano-valgo doloroso
- 2) Impotencia del P. L.L.
- 3) Rampa del pié
- 4) Tarsalgia de los adolescentes
- 5) Pié plano-valgus estático
- 6) Pié plano espástico peroneal (P. P. E. P) (GIANNESTRAS)(4).

Todas ellas con referencias a su etiología o a algunos datos clínicos que le caracterizan.

Para comprender las alteraciones que se producen en el P. P. E. P. es preciso recordar algunos datos considerados como fisiológicos. (ALVAREZ CAMBRAS) (5):

El Trípode de Haller se forma por:

- La Tuberosidad del calcáneo.
- La Epifisis distal 1º metatarsiano.
- La Epifisis distal 5º metatarsiano.

que con el otro pie forman el Polígono de sustentación.

La distribución del peso del cuerpo, se realiza según VILADOT (2), así: (para pacientes de 72 Kgs.):

Pié derecho:

- 36 Kgs. (astrágalo)
- 18 kg. talón
- 18 kg. metatarso:
 - 1º, 6 kg.
 - 2º, 5º, 3 Kg.

Con respecto a la PATOGENIA, LELIEVRE (3) señala:

1) El valgo es el primer dato, y se manifiesta por:

- Se rompe el equilibrio de la cúpula plantar (el centro de las presiones asienta por detrás y por fuera del centro del astrágalo).

- Se produce pronación del calcáneo e hiperpresión astrágalo-escafoidea.

- La cabeza del astrágalo se hunde abajo y adentro.

- El arco interno desciende.

2) Hundimiento de la bóveda por hiperlaxitud plantar.

3) Si los ligamentos están elongados se produce una contractura refleja (importante el ligamento astrágalo-calcáneo en Y).

4) El pié plano aumenta por un doble mecanismo:

- Distensión del Tibial Anterior y del Tibial Posterior (arbotantes del arco interno).
- Distensión del Peroneo Lateral Largo (guardián del cavo).
- Retracción del Peroneo Lateral Corto.

Debemos analizar los dos elementos principales:

El valgo y la hiperlaxitud.

a) El valgo calcáneo:

Es normal hasta 5°. La deformidad se debe a un defecto de construcción de la articulación subastragalina (aplasia externa subastragalina). Aumenta por el peso y la bipedestación.

b) Hiperlaxitud plantar, causada por distintos factores:

- Músculos distendidos.
- Ligamentos alargados.
- Factor constitucional.
- Factor profesional: Bailarinas (VILADOT) (2):
- Pié plano 14, 7%
- Pié normal 14, 7%
- Pié cavo-valgo (70, 60%)

La ETIOLOGIA, para la mayoría de los autores [GIANNESTRAS (4), VRIES(6)], es desconocida, aunque se valoran causas como:

- Congénitas: Alteraciones escafoideas.
- Accesorio.
- Sinostosis del tarso.
- Astrágalo vertical.
- Postraumáticas: Secuelas de fracturas.
- Secundarias a Enfermedades óseas.
- Yatrogénicas, por intervenciones previas [CAMPBELL (1), GIANNESTRAS (7), VILADOT (2)]

o como:

- Obesidad ó
- Calzado defectuoso en la adolescencia (VRIES⁶)

HARRIS y BEATH (8) relacionan la coalición astrágalo calcáneo con el Pié Plano-valgo espástico o pié plano espástico peroneal (P. P. E. P.). En su informe afirman que 15 de sus 17 casos de pié plano rígido eran debidos a un puente óseo astrágalo-calcáneo medial.

La opinión actual es que el P. P. E. P. (Pié valgo rígido) es, en la mayor parte de los casos, una manifestación clínica de una sindesmosis congénita o una sincodrosis o fusión de los huesos del tarso posterior, asociado con espasticidad o contractura de los músculos peroneos.

OULAND y MURPHY⁹ refieren que existe un puente óseo en la articulación talo-sustentacular como una causa de P. P. E. P. e informan también de 8 condiciones adicionales, infecciosas o traumáticas, causantes de la misma deformidad.

WRAY y HERNDON (10) sugieren una posible transmisión hereditaria de la coalescencia calcáneo-escafoidea. Proponen que "por lo menos algunos, y quizás todos los casos de barra calcáneo-escafoidea, son causados por una mutación genética específica que se comporta como autosómica dominante, probablemente con penetración reducida".

Cuando no se encuentran las coalescencias tarsianas, el P. P. E. P. puede estar relacionado con:

- Proceso artrítico localizado.
- Traumatismos.
- Corrección quirúrgica de un pié plano.
- Pies planos congénitos.

La Causa de la Espasticidad de los músculos peroneos permanece todavía sin conocer y sin resolver. En su artículo original. HARRIS y BEATH (8), opinan que no hay espasmo peróneo y que la tensión de los tendones peroneos es "un acortamiento adaptativo de los

músculos peroneales relacionado con la posición valga del pié". En casos graves también el Extensor de los Dedos puede desarrollar espasticidad.

Clasificación

En un intento de agrupar los tipos de alteraciones del pié, nos referimos a la

I) Clasificación de DU VRIES (6):

- 1.- Congénito:
 - a) Asintomático flexible
 - b) Sintomático flexible
 - c) Peroneo espástico (pié plano rígido)
 - d) Secundario a Escafoides supernumerario (pié Hallux)
 - e) Por astrágalo vertical

f) Asociado a displasia generalizada (P. ej. Marfan)

2.- Adquirido:

- a) Traumático: - Por Artrosis
-Por Ruptura Tendón Tibial Posterior.
- b) Cuadro artrítico general (Artritis Reumatoide), por pérdida de integridad de los ligamentos y estructuras que forman el arco longitudinal.
- c) Imbalance neuromuscular: Espasticidad, Poliomiilitis, etc.

II Clasificación de EDMONSON (CAMPBELL) (1):

- 1.- Plano flexible con peroneos normales.
- 2.- Plano rígido con peroneos normales.
- 3.- Plano rígido con peroneos espásticos.

III Clasificación de VILADOT (2):

- a) ALTERACIONES OSEAS:
 - 1.- CONGENITAS:
 - ALTERACIONES ESCAFOIDES
 - SINOSTOSIS
 - ASTRAGALO VERTICAL
 - 2.- TRAUMATICO
 - 3.- ENFERMEDADES OSEAS
 - 4.- YATROGENICO
- b) ALTERACIONES MUSCULO-LIGAMENTOSAS:
 - 1.- PIE PLANO-LAXO INFANTIL
 - 2.- P. P. POR SOBRECARGA PONDERAL
 - 3.- P.P. POR ALT. ENDOCRINAS
 - 4.- P.P. POR ARTR. REUMATOIDE
 - 5.- AF. GENERALIZADAS:
 - ENF. MORQUIO
 - OTRAS
- c) ALTERACIONES NEUROMUSCULARES:
 - 1.- RETRACCION T. AQUILES
 - 2.- SECUELAS POLIOMIELITIS
 - 3.- SEC. P. ESPASTICAS
 - 4.- P.P. POR MIOPATIA
 - 5.- TR. TIBIAL POSTERIOR
 - 6.- P. ZANBOS HIPERCORREGIDOS

4.- Plano por astrágalo vertical, en mecedora.

El tipo 4 es el más complicado. Se cree que se produce en el primer trimestre de la vida fetal. Otros lo relacionan con trastornos neurológicos tales como Mielodisplasia, Neurofibromatosis o Artrogriposis.

Tiende a recidivar, incluso después de la mejor operación.

Sin embargo para nuestro estudio nos hemos atendido a la clasificación de VILADOT (2), que puede verse esquematizada.

Material y métodos

Hemos revisado nuestro archivo, encontrando 71 casos de Pié Plano Valgo Estático (P. P. V. E.), que han sido tratados quirúrgicamente en el periodo 1.976-1.986.

Es una estadística de 71 casos en 10 años, en una cifra de 7000 intervenciones, lo que representa aproximadamente un 1%. Son 32 varones, 39 hembras, y en 5 de ellos ha sido bilateral la intervención (TABLA I).

Las edades están comprendidas entre 13 y 67 años, con una media de 37, 5 años (TABLA II).

El tipo de alteraciones de nuestra casuística se ha adaptado a los hallazgos de VILADOT (TABLA III) y comprendía 20 alteraciones óseas, 40 alteraciones múscu-

lo-esqueléticas y 11 alteraciones neuromusculares.

Diagnóstico

Lo hemos hecho fundamentalmente por las pruebas clínicas y las exploraciones complementarias, que fueron:

A) EXPLORACION CLINICA:

Con ella se definió el aspecto del pié, su configuración y si el pié era:

- Reducible o
- Irreducible

Era interesante delimitar si existían marcas de hiperqueratosis en las zonas de presión.

Se acompañaron de las pruebas definidas en la clínica (GOSELIN, DUCHENNE DE BOULOGNE, HUC JACK, etc.)⁵

B) PRUEBAS COMPLEMENTARIAS:

a) RADIOLOGIA (SIMONS)⁶:

Se realizó un estudio radiográfico standar y otras proyecciones especiales.

Fueron útiles proyecciones, tales como:

- Perfil en carga.
- Proyección dorso-plantar en carga.
- Bifocal del tarso posterior.
- Proyección de Moreau modificada, que se utilizaron para las mediciones habituales de los ángulos del tarso

PIE PLANO-VALGO ESTATICO

CASUISTICA: (1976-1986)

Casos tratados	71
varones	32
hembras	39
bilaterales	5

Tabla 1: Número de casos tratados.

PIE PLANO-VALGO ESTATICO

CASUISTICA: (1976-1986)

Edad.	13-67	años
media.	37'5	años

Tabla 2: Edad de los pacientes intervenidos.

PIE PLANO-VALGO ESTÁTICO

CASUÍSTICA: (Sumario de VILADOT)

a) Alteraciones óseas:

1.- Congénitas:

- Alteraciones escafoicdes	0
- sinostosis	4
- Astrágalo vertical	8

2.- Traumático 6

3.- Enf. óseas 0

4.- Yatrogénico 2

TOTAL 20 (28%)

b) Alteraciones musculoligamentosas:

1.- Pieplano-laxo infantil 34

2.- P.P. por sobrecarga ponderal 2

3.- P.P. por alteraciones endocrinas 0

4.- P.P. por artr. reumatoide 3

5.- AF. generalizadas:

- Enf. morquio 1

TOTAL 40 (56%)

c) Alteraciones Neuromusculares:

1.- Retracción T. Aquiles 3

2.- Secuelas poliomiélitis 4

3.- Sec. P. Espásticas 4

4.- P.P. por Miopatía 0

5.- TR. Tibial Posterior 0

6.- P. Zambos Hipercorregidos 2 (=4b)

TOTAL 11 (16%)

Tabla 3: Etiología de los casos operados.

(SCHEDE, SIMONS, COSTA
BERTANI y MOREAU) (2,3, 5,12)

b) PODOSCOPIA Y PODOGRAMA:

En que se valoraron las alteraciones de las huellas plantares.

Se Observó sistemáticamente la huella plantar y la aplicación radiográfica sobre un papel previamente velado después de sumergir el pie en una solución de revelador fotográfico.

C) FOTODOGRAMA Y RADIOFOTODOGRAMA:

D) ESTUDIO DE LA MARCHA:

Se observó si existía claudicación, envaramiento, si

los pasos eran regulares, etc.

Con respecto a los métodos de TRATAMIENTO se valoraron diversos sistemas, dependiendo de varios factores, entre ellos de:

- 1.- La edad del paciente.
- 2.- La gravedad de los síntomas.
- 3.- El grado de deformidad del pié.

De esta forma se estudiaron las siguientes pautas:

I) Profilaxis:

- Deportes.
- Marcha sobre terrenos naturales.
- Calzado adecuado, que deje libre la articulación del tobillo y mantenga el talón vertical.
- Tacón de 15-20 mm. para mantener la bóveda (LELIEVRE) (3).
- Plantillas adecuadas, preventivas en casos de fractura de calcáneo o A. R.
- Vigilancia de pies, rodillas y columna vertebral (LELIEVRE) (3).

II) Tratamiento médico:

- Infiltraciones en el seno del tarso o en la vaina tendinosa de los peróneos, utilizando corticosteroides y orgoteina, asociada a Procaina al 1%.

III) Tratamiento ortopédico:

- Manipulaciones bajo anestesia general, seguidas de yeso.
- Calzado adecuado, con el apoyo debajo de la superficie antero-interna del calcáneo.
- Calzado de horma recta, con contrafuerte de Helfet.
- Plantillas de acero tipo Witman.
- Taloneras de Roberts [CAMPBELL (1)].
- Fisioterapia activa bajo control rehabilitador.

Estos tres primeros apartados tienen como funciones:

- Mejorar en lo posible la posición del pié.
- Impedir que progrese la deformidad.

No eran nuestros casos, ya que se trataba mayoritariamente de pacientes suficientemente tratados y remitidos de otros Centros. Por ello se indicó ordinariamente ya el tratamiento quirúrgico.

IV) Tratamiento quirúrgico:

Lo consideramos indicado en las siguientes circunstancias:

- 1.- Cuando existen contracturas.
- 2.- Cuando el valgo es incontinente.
- 3.- Cuando la deformación es inveterada y dolorosa.

Ante estas premisas, hemos valorado seriamente multitud de técnicas, de las que hemos elegido un reducido número de ellas, no solo por la poca utilidad de alguna

de las desechadas, sino también por mantener un criterio uniforme que nos fuera de mayor eficacia a la hora de utilizar la técnica y a la hora de evaluar los resultados. A ellos haremos referencia en el capítulo de Discusión.

En nuestros casos, las técnicas que hemos utilizado han sido exclusivamente las de:

- HOKE, artrodesis con injerto tibial rectangular de escafoides-1^a-2^a cuñas y alargamiento del tendón de Aquiles.
- ZADIK, osteotomía en cuña de la articulación astrágalo-calcánea y articulación subastragalina artrodesada.
- CAUCHOIX, doble artrodesis tarsiana y resección en cuña.
- DUCROQUET-LAUNAY, triple artrodesis: subastragalina y mediotarsiana.

A ellas nos referimos en los Resultados.

Resultados

En el estudio de nuestros 71 casos intervenidos nos hemos encontrado con las siguientes:

ALTERACIONES ANATOMO-PATOLÓGICAS:

Se produjeron alteraciones importantes tanto en retropié como antepié (VILADOT) (2), que consistían en:

1.- Retropié:

- El Astrágalo se deslizó hacia abajo, adelante y adentro. Se produjo a nivel de articulación subastragalina, 71 casos (100%).
- Valgo de talón, 71 casos (100%).
- Equinismo astrágalo-calcáneo: Por retracción del tendón de Aquiles, 2 casos (2'86%).
- Listesis del astrágalo: En los movimientos de flexión plantar existía una listesis y en la flexión dorsal una retrolistesis.

2.- Antepié:

- Abducción del antepié por desplazamiento de cabeza astragalina sobre el escafoides. 71 (100%).

- Supinación del antepie por elevación del primer metatarsiano. 46 casos (64'7%).

Ello permitió establecer las alteraciones con respecto a la etiología y/o a las estructuras afectadas (VILADOT)² que se ha señalado en su momento (GOWELL¹³, CHIAPPARA¹⁴), y a las que nos referimos en la casuística que comentamos en la tabla III.

Hemos observado que la gran mayoría de los pies plano-valgos mejoran con tratamiento conservador, sobre todo si se inicia el tratamiento precoz y se previene la contractura.

Los casos debidos al astrágalo vertical son predominantemente de mal pronóstico y suele ser ineficaz este tipo de tratamiento, por lo que no debe de insistirse en él.

CLINICA:

Hay unos datos comunes, hallazgos en el P. P. E. P., que en ocasiones dependieron del periodo en que se exploraron (LELIEVRE) (3).

Estudiaremos en detalle los grupos de pie plano inveterado y pie plano del adulto.

A.- EN EL PIE PLANO DEL ADOLESCENTE:

En sus tres periodos nos hemos encontrado:

a) Pie plano funcional:

- Zapatos más gastados por dentro.
- El pie se hizo doloroso.
- Curvatura hacia afuera del eje longitudinal del pie.
- Inversión del calcáneo hacia afuera.
- Prominencia interna del maleolo tibial y del astrágalo. A veces del escafoides.
- Supinación del antepie.

b) Fase de contractura:

- Dolor vivo, sobre todo en el tarso posterior.
- Claudicación.
- Contractura del pie.
- Presión dolorosa en la interlínea

peroneo-tibial anterior y bajo la base de 2-3 metatarsianos.

- Dolor angustioso bajo artic. Chopart.
- Signo de GOSSELIN, por balanceo.
- Signo de DUCHENNE DE BOULOGNE. con impotencia del Peroneo Lateral Largo.

c) Pie plano inveterado:

- Actitud viciosa permanente. 71 casos (100%)
- Marcha muy penosa. 60 casos (84'5%).
- Solo apoyaba en el suelo el borde interno. 73'2%.
- Callosidades y bolsas serosas. 60 (84'5%).
- Imposibilidad de apoyarse sobre un solo pie. 65 casos (91'5%).
- Artrosis estática dolorosa, distensiones tendinosas. Subluxaciones. 30 casos (42'2%).
- Tendencia a la anquilosis. 71 casos (100%).

B.- EN EL PIE PLANO DEL ADULTO Y VIEJO nos hemos encontrado:

- Lesión fija de los instaurados en adolescencia.
- Dolor de sobrecarga. 71 casos (100%).
- Dolor por distensión ligamentosa, 46 casos (64'7%).
- Dolor irradiado a pantorrilla, muslo y región lumbar. 46 casos (64'7%).
- Hiperestesia en pie. 7 casos (10%).
- Edema en ocasiones. 3 casos (4'29%).
- Frecuentes esguinces. 10 casos (14'3%).
- Se desencadenó por obesidad, embarazo, etc. 5 casos (7'2%).
- Dolor a la presión bajo la articulación astrágalo-escafoidea. 60 casos (84'5%).
- Prueba de JACK, en que se comprobó la realización de la articulación

astrágalo-escafoidea al flexionar dorsalmente el dedo gordo (ALVAREZ CAMBRAS) (5). 32 casos (45%).

En el TRATAMIENTO llevado a efecto, los tipos de intervención (TABLA IV) han sido:

1.- Excisión de barra	2 casos
2.- Artrodesis de DUCROQUET-LAUNAY	62 “
3.- Otras Artrodesis	7 “
TOTAL	71 casos

Estas últimas artrodesis han sido:

. Artrodesis de CAUCHOIX	3 casos
- Intervención de HOKE	2 “
- Intervención de ZADIK	2 “
TOTAL	7 casos

Las complicaciones han sido 8 (11%) y se reseñan en la TABLA V y consistieron en:

1 Fractura por sobrecarga, a nivel de la base del 1º metatarsiano. Curó con inmovilización y se consideró causado por la rarefacción ósea post inmovilización.

2 Infecciones superficiales, que curaron sin problemas.

3 Intolerancias de grapas, con retardo en la consolidación de la artrodesis. Fue preciso extraerlas y en dos casos, se practicó aporte

óseo con tejido esponjoso.

2 Movilizaciones de grapas, que se retiraron una vez comprobada la artrodesis.

Los resultados se han valorado desde 4 parámetros:

Clínico, Radiológico, Fotopograma e Impresión del paciente. Se ha considerado Muy Bueno cuando son favorables los 4; Bueno, con 3 parámetros favorables; Regular con 2 y Malo con 1 o menos. (TABLA VI). (Fig.3).

Evaluada la Estadística hemos hallado así los Resultados:

- Muy Bueno:	34 casos	(49%)
- Bueno:	12 “	(17%)
- regular:	15 “	(20%)
- Malo:	10 “	(14%)

Los resultados M. B. y B. suman un total de 46 casos, que representan un 66%. (TABLA VII).

En 3 casos hemos tenido que proceder a reintervención, practicando una nueva corrección y/o complemento de artrodesis (4,2%).

Discusión

Consideramos que los puntos que se pueden evaluar para su discusión son los referentes del tipo de tratamiento y el momento de llevarlo a efecto y/o modificarlo. Cuando se

PIE PLANO-VALGO ESTATICO

CASUISTICA: (1976-1986)

TIPOS DE INTERVENCION:

1.- Excisión barra	2
2.- Artrodesis Ducroquetlaunay	62
3.- Artrodesis	7
TOTAL	71

Tabla 4: Tipos de intervención de los casos quirúrgicos.

PIE PLANO-VALGO ESTATICO

CASUISTICA: (1976-1986)

COMPLICACIONES:

Fractura sobrecarga	1	
Infección superficial	2	
Intolerancia grapas	3	
Movilización grapas	2	
TOTAL	8	(11%)

Tabla 5: Complicaciones de los casos intervenidos.

PIE PLANO-VALGO ESTATICO

CASUISTICA: (1976-1986)

RESULTADOS:

	CLINICA	RX	FOTOPODOGRAMA	IMPRESION
M.B.	+	+	+	+
B.	+	+	+	
R.	+	+		
M.	+			

Tabla 6: Valoración de los resultados.

presenta el típico pie plano espástico personal (P. P. E. P.) nos planteamos el ubicar la alteración fundamental que debe ser corregida. (Fig. 1)

Para KILFOYLE y COL. (15) la deformidad fundamental del pie plano es el valgo del talón. Consideramos con LELIEVRE (3), que a ello se añade hipotomía de la planta y por ello el tratamiento debe ir dirigido a solucionar ambos problemas.

Para TUREK (12) existe siempre un movimiento helicoidal en Pronación del retropie y supinación del antepie.

El centro de la hélice puede estar:

a.- En la articulación astrágalo escafoidea (astrágalo vertical).

b.- En la articulación escafo-cuneiforme, típica del pie plano Poliomiélico.

c.- En la articulación astrágalo-escafoidea y escafoideo-cuneano en el pie plano-laxo infantil.

Estas son 3 entidades que requieren habitualmente un tratamiento quirúrgico, sobre todo el primero, ya que la evolución espontánea suele ser problemática. Sin embargo este tratamiento debe ser valorado y realizado incluso antes de que el pie llegue a la fase de contractura.

En las circunstancias referidas al hablar del tratamiento consideramos como condiciones para realizar durante el acto quirúrgico las siguientes:

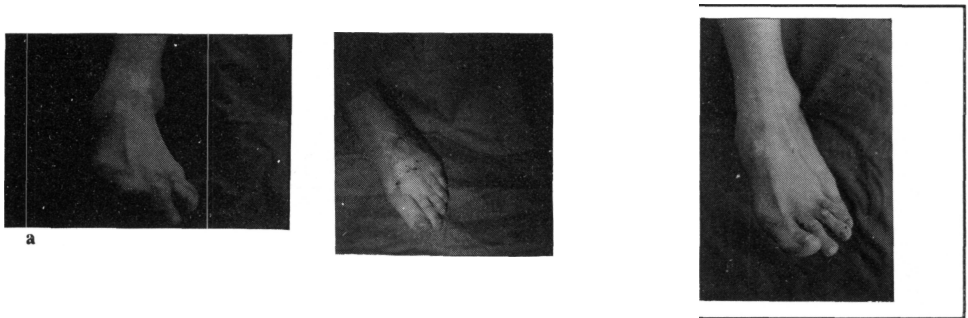

Figura 1: Valoración clínica de los resultados (a: preoperatorio; b: postoperatorio)

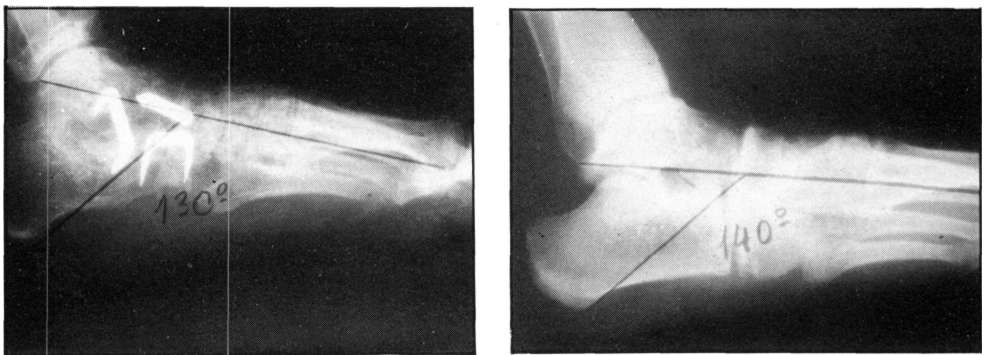


Figura 2: Valoración radiológica de los resultados (a: preoperatorio; b: postoperatorio)

- a.- Liberar las estructuras del dorso del pie.
- b.- Reducir la luxación astrágalo-escafoidea.
- c.- Fijar la corrección con alambres de Kirschner u otro sistema de síntesis. (Fig. 2)

Las técnicas a nuestro alcance son innumerables. Aunque cada autor defiende la suya, nos ha parecido que ha de ser valorada la deformidad, su momento evolutivo y la alteración dominante.

En tal sentido no todas las técnicas actúan

PIE PLANO-VALGO ESTATICO

CASUISTICA: (1976-1986)
RESULTADOS:

M.B.	34	(49%)
B.	12	(17%)
R.	15	(20%)
M.	10	(14%)

Tabla 7: Cuantificación de los resultados.

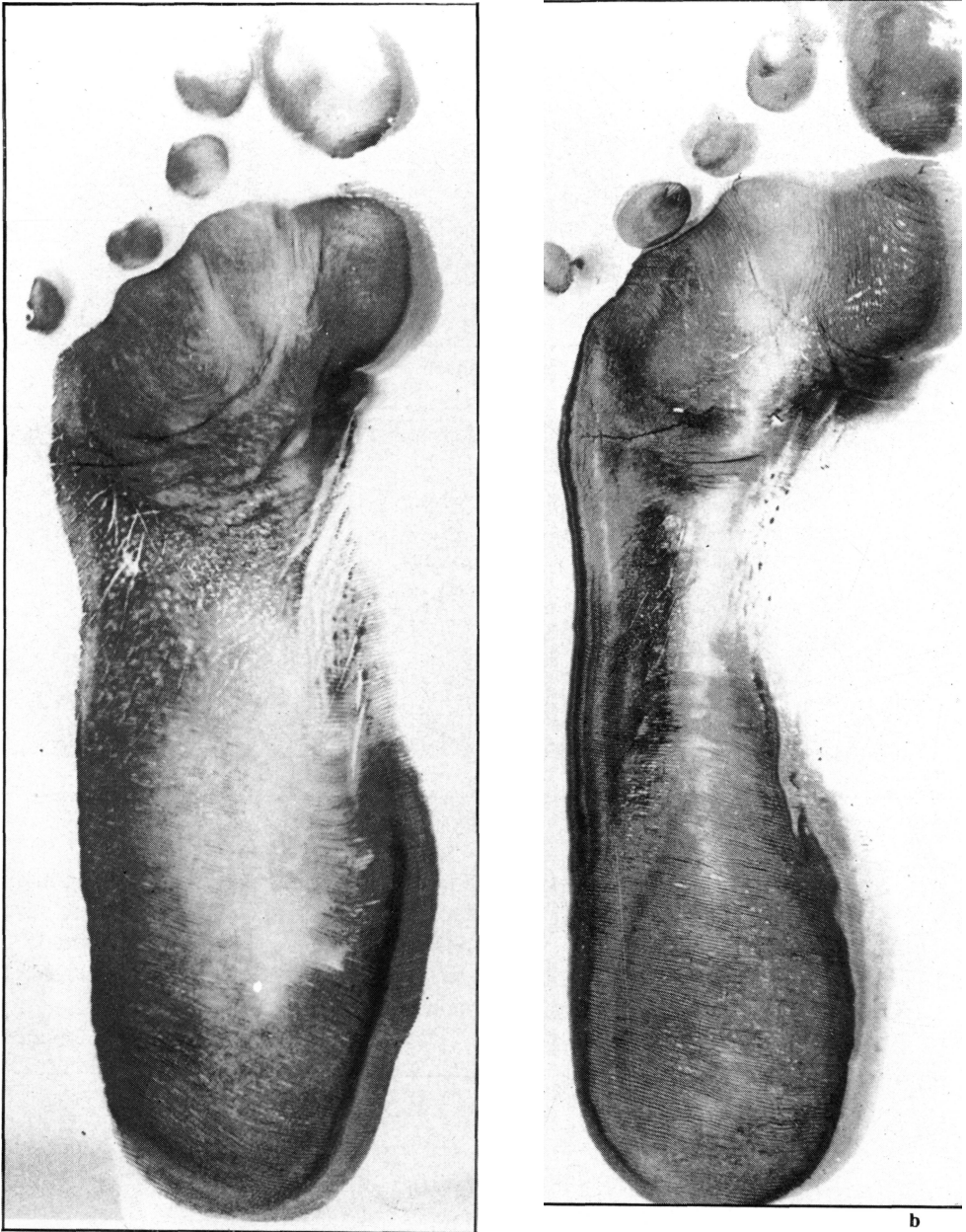

Figura 3: Valoración por el fotopodograma (a: preoperatorio; b: postoperatorio)

de la misma forma y sobre las mismas estructuras, así:

1.- Intervención de SCHOOLFIELD (1952):
Acorta y refuerza el ligamento deltoideo.

2.- Transferencia del Peroneo Lateral Largo al Tibial Anterior ó al cuerpo de la 1ª Cuña.

3.- Intervención de KIDNER:
- Excisión de todo el Escafoides

- Accesorio.
- Transposición del tendón del Tibial Posterior a la superficie inferior del Escafoides.
- 4.- Intervención de Miller:
- Traslado de la inserción distal del ligamento calcáneo-escafoideo y de la inserción del Tendón del tibial posterior.
- 5.- Intervención de HOKE:
- Artrosis con injerto tibial rectangular de escafoides -1º y 2º cuñas, previa desnudación ligamentosa.
 - Alargamiento del Tendón de Aquiles.
- 6.- Intervención de Lowman:
- Artrodesis astrágalo escafoidea y subastragalina.
- 7.- Intervención de Lowman: (si hay caída en articulación astrágalo-escafoidea):
- Traslado de la inserción del tibial anterior.
 - Artrodesis astrágalo-escafoidea
 - o sin artrodesis (Intervención de YOUNG).
 - Si hay abducción del antepie: EVANS alarga el arco externo del pie.
- 8.- Intervención de DUCROQUET-LAUNAY:
- Triple artrodesis (subastragalina y mediotarsiana).
- 9.- Intervención de ZADIK:
- Osteotomía en cuña de la articulación astrágalo-calcánea y artrodesis.
- 10.- Tarsectomía:
- HOHMANN (Tarsectomía cuneiforme)
 - CAUCHOIX (doble artrodesis y resección en cuña)
- 11.- STEWART utiliza:
- a) La Técnica de KIDNER: Indicación específica, con síndrome prehallux + Escafoides accesorio.
- b) La Técnica de MILLER: con o sin alargamiento del Tendón de Aquiles (si hay caída en articulación escafo-cuneiforme).
- c) La Técnica de DUCROQUET-LAUNAY: con o sin alargamiento del Tendón de Aquiles.
- d) Nunca alarga tanto el Tendón de Aquiles que permita más de 5º de dorsiflexión.
- 12.- Si están caídas las dos articulaciones (astrágalo-escafoideo-cuneana). PURVIS propone:
- Intervención de KIDNER +
 - Intervención de HARRIS.
- 13.- MANN(16), en el joven o adulto, recomienda:
- Artrodesis triple +
 - Alargamiento del T. Aquiles +
 - Capsulotomía posterior.
- 14.- Técnicas nuevas:
- VILADOT (2) realiza:
- Colgajo interno, según MILLER.
 - Desenclavado del astrágalo por vía externa.
 - Se fija según GRICE (posteriormente utilizó copa de Silastic).
- CHAMBERS eleva el techo del seno del tarso.
- DE DONCKER practica osteotomía de 1º cuña e injerto calcáneo.
- LUND efectúa artrodesis astrágalo-calcáneo de banco + transposición del Tibial Anterior al escafoides.
- 15.- Técnicas de LELIEVRE ³:
- Artroplastia subastragalina externa con injerto (no útil en adultos).

- Artroplastia subastragalina externa con grapa de Blount.
- Alargamiento del Tendón de Aquiles (prueba con talón vertical) y Artrorisis con homoinjerto.
- Osteotomía externa del calcáneo, subtalámica.

Puede asociarse la estabilización con una grapa.

De todas ellas hemos realizado exclusivamente cuatro, en su mayoría Triple Artrodesis de DUCROQUET-LAUNAY, probablemente por lo inveterado del proceso y lo evolucionado de la enfermedad de los pacientes que nos fueron remitidos. En muy contadas ocasiones se nos permitió utilizar técnicas que podríamos considerar más conservadoras.

Así, en nuestro criterio son útiles las siguientes indicaciones:

INDICACIONES:

- 1.- Pie Plano-valgo suave o fijado sin convexidad importante del borde interno, sin artrosis:
 - Artroplastia subastragalina externa + injerto horizontal. (VILADOT + DE DONCKER).
- 2.- Pie plano-valgo con convexidad acentuada del borde interno:
 - Intervención de VILADOT + Artroplastia LELIEVRE.
- 3.- Pie plano-valgo inveterado con Artrosis medio-subastragalina:
 - Artrodesis de DUCROQUET-LAUNAY.
- 4 Valgo + sinostosis astrágalo-calcánea:
 - Osteotomía externa del calcáneo e injerto. (ZADIK).

Los grupos 1 y 2 no los incluimos en nuestra serie.

Siguiendo a GIANNESTRAS (4,7), podríamos hacerlas incluso más concretas:

- 1.- Pie sin alteraciones articulares, secundario a sinostosis:
 - Resecar la barra de unión.
- 2.- Pie con alteraciones articulares:
 - Artrodesis triple. (DUCROQUET-LAUNAY).

BIBLIOGRAFÍA

1. EDMONSON, A.S.; CRENSHAW, A.H. "Campbell Cirugía Ortopédica". Buenos Aires. Ed. Panamericana, 1980.
2. VILADOT, A. "Diez lecciones sobre patología del pie". Barcelona. Ed. Toray, 1979.
3. LELIEVRE, J. "Patología del pie". Barcelona. Ed. Toray-Masson, 1970.
4. GIANNESTRAS, N.J. "Trastornos del pie". Barcelona. Ed. Salvat, 1979.
5. ALVAREZ CAMBRAS, R. "Tratado de cirugía ortopédica y traumatología". Tomo II. Ortopedia. La Habana. ed. Pueblo y Educación, 1986.
6. VRIES, H.L. du. "Cirugía del pie". Mexico. Ed. Interamericana, 1960.
7. GIANNESTRAS, N.J. "Acortamiento quirúrgico del metatarsiano". J. Bone Joint Surg. (Am) 1966; 48-A(1): 72-76.
8. HARRIS, R.I.; BEATH, F. "Etiology of personal spastic flat foot". J. Bone Joint Surg. (Br) 1948; 30-B(4): 624-634..
9. OUTLAND, T.; MURPHY, I.D. "The pathomechanics of peroneal spastic flatfoot". Clin. Orthop. 1960; (16): 64-67.
10. WRAY, J.B.; HERNDON, C.N. "Hereditary transmission of congenital coalition of the calcaneus to the navicular". J. Bone Joint Surg, (Am) 1963; 45-A (2): 365-372.
11. SIMONS, G.W. "Analytical radiography of club feet". J. Bone Joint Surg. (Br) 1977; 59-B (4): 485-489.
12. TUREK, S.L. "Ortopedia. Principios y aplicaciones". Tomo II. Barcelona. Ed. salvat, 1982.
13. COWEL, H.R. "Taloalcalcanal coalition and new causes of peroneal spastic flatfoot". Clin. Orthop. 1972 (85): 16-19.
14. CHIAPARA, P.; VERRINA, F.; DAGNINO, G.; PEDRONI MENCONI, F. "Piede cavo anterio-

re: Trattamento chirurgico con osteotomia scafoidea e cuboidea". Ital. J. Orthop. Traumatol. 1986; XII (3): 371-376.

15. KILFOYLE, R.M.; BYRNE, D.P. "Triple arthrodesis del pie sin escision". Clínicas Ortopédicas de

Norteamérica (Orthop. Clin. North A.). fallas en cirugía del pie, 1976: 99-107.

16. MANN, R.A. "Cirugía del pie". Buenos Aires. Ed. Médica Panamericana, 1987.