

Rev. Esp. de Cir. Ost. (351-354) 1986

HOSPITAL CLÍNICO UNIVERSITARIO. VALENCIA
SERVICIO DE CIRUGÍA ORTOPÉDICA Y TRAUMATOLOGÍA

Director: Prof. F. GOMAR

Etiología del quiste óseo unicameral

J. GASCÓ y J. M. DEL PINO

RESUMEN

Se describe un caso de Quiste Óseo Unicameral en un paciente en el que una radiografía practicada unos meses antes por otro motivo de la lesión actual, no mostraba alteraciones radiográficas a que atribuirlo.

Se analizan todas las hipótesis etiopatogénicas y dado el rápido desarrollo de la lesión quística se da como más probable el origen vascular.

Descriptor: Quiste óseo unicameral; Etiología.

SUMMARY

A 6 year-old girl with a solitary unicameral cyst is reported. Three months before the patient had been diagnosed of transient synovitis of the hip with a normal X-Ray picture. This retrospective follow-up suggests the tumor vascular theory.

Key words: Solitary unicameral bone cyst; Etiology.

Aunque todavía es desconocida y han sido numerosas las hipótesis propuestas para explicar su origen, hoy en día la mayoría de autores admiten como más posible la etiología vascular. Nuestro propósito es presentar un caso de Quiste Óseo Unicameral localizado en la cadera izquierda de un paciente, al que previamente se le había practicado una exploración radiográfica de esta misma región por otro motivo diferente al de la consulta actual y no presentaba entonces, ninguna lesión aparentemente responsable de la actual.

Descripción del caso

O.M.A. hembra de 6 años de edad. Acude a la consulta por claudicación a la marcha y dolor en cadera izquierda desde hace 15 días. El comienzo fue brusco y atribuido a una caída sufrida al deslizarse por un tobogán.

Como antecedentes personales de interés, relata el haber estado en tratamiento, desde marzo de 1984, por una anteversión no corregida de caderas mediante ortesis derrotadora. Durante este mismo mes, acude al servicio de urgencias de nuestro hospital con un cuadro clínico de dolor agudo en cadera izquierda, claudicación intensa a la marcha y la movilidad de dicha articulación limitada y dolorosa. El estado general era bueno y

no presentaba fiebre. La radiografía anteroposterior de caderas practicada de urgencia, mostraba signos radiológicos compatibles con el diagnóstico de «Sinovitis de cadera izquierda» (Fig. 1) siendo apreciable un ligero ensanchamiento de la interlínea y osteoporosis del extremo epifisometafisario en dicha cadera. El cuadro clínico regresó en unos días con anti-inflamatorios y reposo.

La exploración clínica actual muestra una movilidad completa de ambas caderas, ausencia de dolor, buen estado general y una alteración evidente del ritmo de la deambulación con claudicación y un signo de Trendelenburg positivo en cadera izquierda. A la palpación no se aprecia aumento de temperatura local ni adenopatías inguinales. No existen características inflamatorias locales. La radiografía anteroposterior de caderas actual (Fig. 2) que data de unos 15 meses posterior al que se realizó cuando se diagnosticó el proceso sinovítico, muestra una imagen osteolítica en la región pertrocanterea de la cadera izquierda que no provoca insuflación ni tampoco tiene calcificaciones en su interior. Tampoco son visibles trazos fracturarios. La imagen es compatible con el diagnóstico de Quiste Oseo Esencial. El hemograma no mostraba alteración alguna y el Quiste fue tratado mediante infiltración intraquistica con Corticoides, estando en el momento actual en vías de curación tras la segunda infiltración.

Discusión

La etiología del Quiste Oseo Esencial es desconocida y todavía se especula acerca del origen de esta lesión. Fue MONCKEBERG en 1904 el primero en opinar que esta lesión pseudotumoral era la forma curativa de un Tumor de Células Gigantes o de una Osteitis Fibrosa. Un año más tarde MIKULICZ pensó que la lesión era debida a un traumatismo mecánico sobre la placa de crecimiento y que posteriormente llevaría a un defecto en la osificación endondral y a la aparición del quiste. Esta hipótesis es la que prevaleció durante muchos años y la que después darán auge JAFFE y LICHTENSTEIN (1942). Por esto también se le ha conocido a esta lesión como «Enfermedad de Mikulicz».

POMMER (1920) especificó más aún el mecanismo traumático y señaló que a consecuencia de dicho traumatismo, se produce una hemorragia metafisaria encapsulada que aumenta de tamaño mediante acúmulo plasmático, por diferencia en el gradiente de pre-

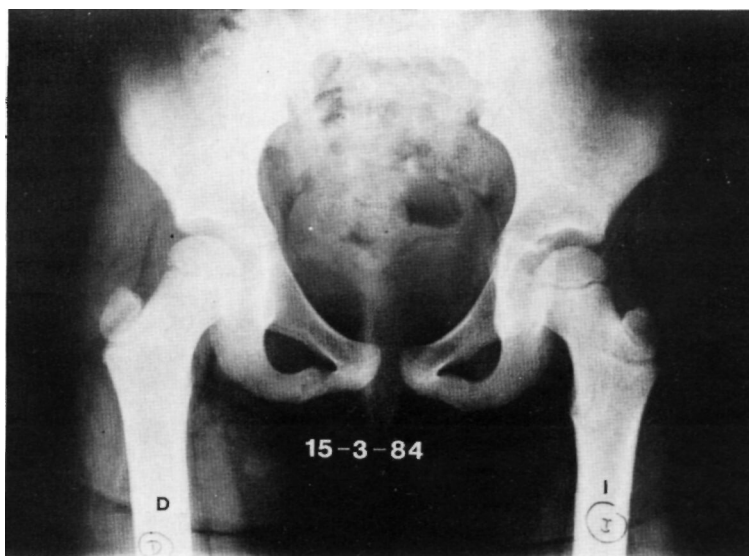


FIG. 1.—Radiografía anteroposterior de ambas caderas. En el lado izquierdo se observa una ligera osteoporosis de todo el extremo metafisario femoral y un ligero aumento de la interlínea articular.

siones, formándose así la cavidad quística rellena de líquido.

Fue COHEN en 1960, el que estudiando la composición química del líquido en los quistes, llega a la conclusión de que es similar al del plasma, excepto que su contenido proteico es más bajo, pero más alto que el del líquido intersticial. Con estos hallazgos cree que el quiste aparecería por un obstáculo al drenaje del líquido intersticial provocado por anomalías en los sinusoides venosos metafisarios. Una vez formado el quiste, acumularía líquido por diferencias de presiones hidrodinámicas, haciendo su crecimiento en sentido preferentemente diafísario aunque también a veces abombaría la placa de crecimiento. El mismo autor, en otra publicación posterior (1970) muestra inyectando contraste en la cavidad quística que el drenaje venoso en dicha área es deficiente y que por tanto la causa del quiste puede ser una obstrucción venosa por defecto en el desarrollo de los sinusoides metafisarios. NEER y cols. (1973) además de

apoyar esta hipótesis, dan valor pronóstico incluso a la cifra que alcanza la presión hidrostática intraquística. La causa del bloqueo venoso sinusoidal sería por tanto, en unos casos displásica (malformación) mientras en otros sería traumática (trombosis) tal como señalaba COHEN (1960). En otros casos aparecería sobre lesiones preexistentes visibles radiográficamente como en los casos publicados por BRODER en 1968 o bien WEISEL y HECHT (1980).

Aunque COHEN en 1977 señalaba que la presión intraquística no había sido medida con exactitud, CHIGIRA y cols. (1983) miden la presión intraquística en cuatro de sus siete pacientes, además de las parciales de O² y de CO², llegando a la conclusión de que el origen del quiste es el vascular.

MIRRA (1978-1980) cree en una posible lesión displásica de tipo congénito, señalando que a modo de un ganglión intraóseo, fragmentos de membrana sinovial eran atrapados en la región metafisaria.

Nosotros en un trabajo previo (GASCÓ,

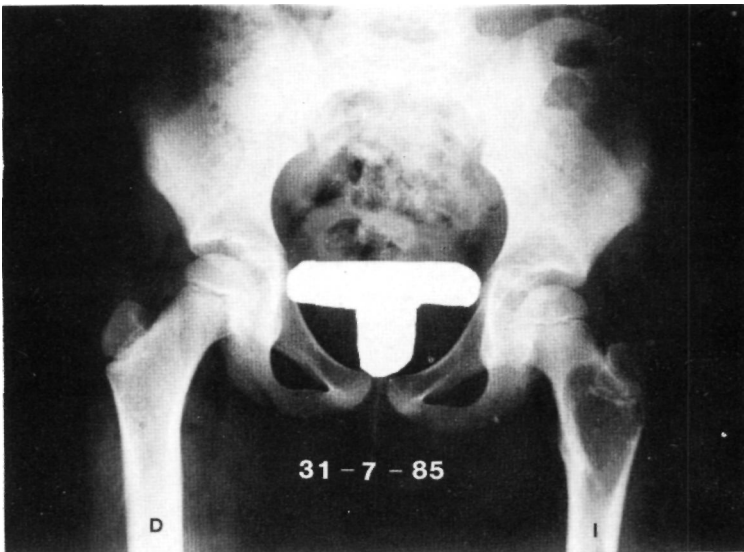


FIG. 2.— Radiografía anteroposterior de ambas caderas de la misma paciente que fue practicada 15 meses después de la anterior y en la que es visible un gran quiste óseo metafisario femoral izquierdo que se extiende por toda la región pertrocantérica.

DEL PINO y GOMAR SANCHO, 1984) analizamos el contenido líquido en tres de nuestros pacientes, confirmando los hallazgos de COHEN (1960) y de NEER y cols. (1973) y ya apuntábamos la etiología vascular como la causa más posible del Quiste Oseo Unicameral. El caso anteriormente descrito, muestra como en un tiempo relativamente corto de unos 15 meses y sin observarse lesión intraósea metafisaria previa en las radiografías practicadas, se forma un Quiste Oseo en la región metafisaria femoral. Creemos que existen pocas oportunidades de encontrar pacientes con un Quiste Oseo Esencial a los que se les haya practicado alguna radiografía previa de la misma región. El haber sufrido una sinovitis en la misma cadera algún tiempo antes sirvió para demostrar que aparte de los signos propios de la misma no se apreciaba lesión alguna intraósea en la región pertrocantérea, donde después se desarrollaría el quiste. Por otro lado los escasos casos similares documentados en la literatura siempre han sido sobre lesiones que WEISEL y HECHT (1980) han llamado «Lesiones precursoras» dándoles incluso cuando están presentes valor como indicio de sospecha de formación de un quiste. Por tanto, en ninguno de éstos se desarrolló sobre un hueso previamente sano.

Creemos que algunos hechos apuntan claramente hacia un origen vascular del Quiste Oseo Esencial, tales como: localización metafisaria de las lesiones donde la vascularización es más rica; composición y características del líquido intraquistico similar al plasma; desarrollo y formación de la lesión en un tiempo relativamente breve; ausencia de lesiones previas como en este caso y en otros, ciertas lesiones que pueden condicionar la lesión vascular. Todos estos argumentos hacen como más posible la hipótesis propuesta por COHEN en (1960), pero para confirmarlo haría falta su reproducción en el terreno experimental.

BIBLIOGRAFIA

- BRODER, H. M. (1968): Possible precursor of unicameral bone cysts. *J. Bone Joint Surg. (Am)*; 50-A: 503-507.
- COHEN, J. (1960): Simple Bone Cysts. Studies of fluid in six cases with a theory of pathogenesis. *J. Bone Joint Surg. (Am)*; 42-A: 609-616.
- COHEN, J. (1970): Etiology of Simple Bone Cyst. *J. Bone Joint Surg (Am)*; 52-A: 1493-1497.
- COHEN, J. (1977): Unicameral Bone Cysts. A current synthesis of reported cases. *Orthop. Clin. North. Am.*, 8 (4): 715-736.
- CHIGIRA, M.; MAEHARA, S.; ARITA, S.; UDAGAWA, E. (1983): The Aetiology and treatment of simple bone cysts. *J. Bone Joint Surg. (Br)*; 65-B: 633-637.
- GASCÓ, J.; DEL PINO, J.; GOMAR SANCHO, F. (1984): Quiste óseo esencial. Tratamiento mediante inyección intracavitaria de acetato de metilprednisolona. *Rev. Esp. Cir. Ost.*, 19: 149-164.
- JAFFE, H.; LICHTENSTEIN, L. (1942): Solitary unicameral bone cyst with emphasis on the roentgen picture and the pathologic appearance and the pathogenesis. *Arch. Surg.*, 44: 1004-1025.
- MIKULICZ, I. (1905): Über cystiche degeneration der knochen. *Ver Ges Dtsch Naturforsch. Part II*: 107.
- MIRRA, J. M.; BERNARD, G. W.; BULLOUGH, P. G.; JOHNSTON, W.; MINK, G. (1978): Cementum-like bone production in solitary bone cysts (so-called «cementoma» of long bones. Report of three cases electron microscopic observations supporting a sinovial origin to the simple bone cyst). *Clin. Orthop.*, 135: 295-307.
- MIRRA, J. M. (1980): Bone Tumours. Diagnosis and treatment. *JB Lippincott*, 462.
- MONCKEBERG, J. (1904): Über Cystenbildung bei osteitis fibrosa. *Verch Dtsch Pathol Ges.*, 7: 232-234.
- NEER, CH.; FARNIS, K. C.; JOHNSTON, A. D.; KIERNAN, H. A. (1973): Current concepts on the treatment of solitary unicameral bone cyst. *Clin. Orthop.*, 97. 40-51.
- POMMER, G. (1920): Zur Kenntnis der progressiven haematom und phlegmasienveränderungen der rohrenknochen. *Arch. Orthop. Chir.*, 17: 17-34.
- WEISEL, L. A.; HECHT, H. L. (1980): Development of a unicameral bone cyst. *J. Bone Joint Surg. (Am)*; 62-A: 664-666.