



Purtscher-like retinopathy in renal failure caused by acute post-streptococcal glomerulonephritis. Optical Coherence Tomography (OCT) study

## Retinopatía tipo Purtscher en fallo renal por glomerulonefritis aguda postestreptocócica. Estudio evolutivo con Tomografía de Coherencia Óptica (TCO)

*Andrea Díaz Barrón, MD, FEBO;<sup>1</sup> José Miguel Hervás Hernandis, MD, PhD;<sup>2</sup> Antonio M. Duch-Samper, MD, FEBO, PhD<sup>3</sup>*

1 Adjunto de Oftalmología en Hospital Clínico Universitario de Valencia, España. ORCID: 0000-0002-1407-5623

2 Adjunto de Oftalmología en Hospital Clínico Universitario de Valencia, España. ORCID: 0000-0002-3929-3010

3 Jefe de Servicio Oftalmología Hospital Clínico Universitario de Valencia. Profesor Asociado Oftalmología Facultad de Medicina. Universidad de Valencia. España.

**Autor de correspondencia:** Andrea Díaz Barrón, Dirección: C/Romeu de Corbera 16,8. 46006. Valencia. España  
Correo electrónico: andrea.dazbarrn9@gmail.com - Teléfono: 0034655431318

**Conflicto de interés:** Declaro que el caso se ha realizado porque he tenido acceso a los datos y análisis que en él muestro siendo de mi propiedad.

**Cómo citar este artículo:** Díaz A, Hervás JM, Duch-Samper AM. Retinopatía tipo Purtscher en fallo renal por glomerulonefritis aguda postestreptocócica. Estudio evolutivo con Tomografía de Coherencia Óptica (TCO). Revista Sociedad Colombiana de Oftalmología. 2020; 53(1):37-43

### INFORMACIÓN ARTÍCULO

Recibido: 08/03/19

Aceptado: 01/03/20

#### Palabras clave:

Retinopatía; Glomerulonefritis; Edema macular; Tomografía de coherencia óptica.

### RESUMEN

**Introducción:** La retinopatía tipo Purtscher es una complicación asociada a varias enfermedades. En muchos casos el tratamiento de la enfermedad de base es suficiente para la resolución de la retinopatía.

**Objetivo:** Reporte de caso que sugiere la validez de la OCT para el estudio de la retinopatía tipo Purtscher.

**Diseño del estudio:** Reporte de caso

**Resumen del caso:** Hombre de 36 años presentó una retinopatía tipo Purtscher asociada a glomerulonefritis aguda postestreptocócica.

La mejor agudeza visual corregida (MAVC) era de contar dedos en ambos ojos (AO). La funduscopia reveló manchas algodonosas, hemorragias intrarretinianas y retinianas superficiales. La tomografía de coherencia óptica (OCT) mostró edema macular en AO. Realizamos el seguimiento el primer y tercer mes tras la presentación inicial hasta la resolución de la retinopatía sin tratamiento oftalmológico.

**Conclusión:** la OCT es un método no invasivo útil en el estudio de la retinopatía tipo Purtscher.

#### Keywords:

Retinopathy; Glomerulonephritis. Macular edema; Optical Coherence Tomography.

#### A B S T R A C T

**Background:** Purtscher-like retinopathy is a complication associated with several diseases. In many cases the treatment of the underlying disease is sufficient for the resolution of retinopathy.

**Objective:** To report a case and suggest the use of optical coherence tomography (OCT) for the study of Purtscher-like retinopathy.

**Study design:** A case report

**Case summary:** A 36-year-old man presented a Purtscher-like retinopathy associated with acute post-streptococcal glomerulonephritis. The best corrected visual acuity (BCVA) was to count fingers in both eyes (OU). Funduscopy revealed cotton spots, intraretinal hemorrhages and superficial retinal hemorrhages. Optical coherence tomography (OCT) showed macular edema in OU. We monitored the first and third month after the initial presentation until the resolution of retinopathy without ophthalmological treatment.

**Conclusion:** OCT is a non-invasive method useful in the study of Purtscherlike retinopathy.

## INTRODUCCIÓN

La retinopatía de Purtscher es una microangiopatía oclusiva<sup>1-7</sup> que ocurre generalmente tras un traumatismo craneoencefálico<sup>3,5</sup> o torácico, si bien puede presentarse en el contexto de una enfermedad sistémica recibiendo el nombre de retinopatía tipo Purtscher o retinopatía Purtscher-like (RPL)<sup>1-7</sup>. Normalmente se presenta 24-48 horas después de la enfermedad<sup>6</sup>, siendo rara su presentación en enfermedades crónicas.

Puede manifestarse con pérdida de visión o de forma asintomática<sup>1</sup>, por lo que probablemente se trate de una entidad infradiagnosticada.

La opción terapéutica de la afectación oftálmica con mayor consenso es la observación<sup>1,7</sup> y el tratamiento de

la etiología subyacente<sup>7</sup>. Sin embargo también se han descrito la fotocoagulación láser, terapia intravítrea antiangiogénica y corticoides para el tratamiento de la retinopatía<sup>7</sup>.

El estudio mediante OCT durante la fase aguda es una herramienta útil para determinar tanto el grado de afectación de la maculopatía como el estado de las capas de la retina<sup>1,2,7</sup>. También es importante en el seguimiento de la enfermedad porque tiene significación en el pronóstico, ya que permite estudiar el estado de los foto receptores y el daño papilar a posteriori<sup>7</sup>.

Presentamos un caso de RPL en el contexto poco habitual de una enfermedad crónica y su estudio evolutivo mediante OCT.

## PRESENTACIÓN DEL CASO

Varón de 36 años que ingresa con cuadro de dos meses de evolución de poliartalgias generalizadas, clínica digestiva alta, deterioro agudo de la función renal, anemia y una elevación franca de reactantes de fase aguda. Refiere faringitis reciente.

Al ingreso presenta leucocitosis con neutrofilia, creatinina 1,40 mg/dl, urea 46 mg/dl, hemoglobina (Hb) 10,8, proteinuria 1,19 g en 24 horas, proteína C reactiva (PCR) 275 y VSG de 59. Tensión arterial (TA) era normal.

Se realiza biopsia renal con resultado de glomerulonefritis proliferativa difusa aguda exudativa, con formación de semilunas celulares (más del 50% de los glomérulos) compatible con glomerulonefritis aguda postestreptocócica. Confirmando el origen post infeccioso por el hallazgo en la inmunofluorescencia directa de depósitos granulares de inmunocomplejos.

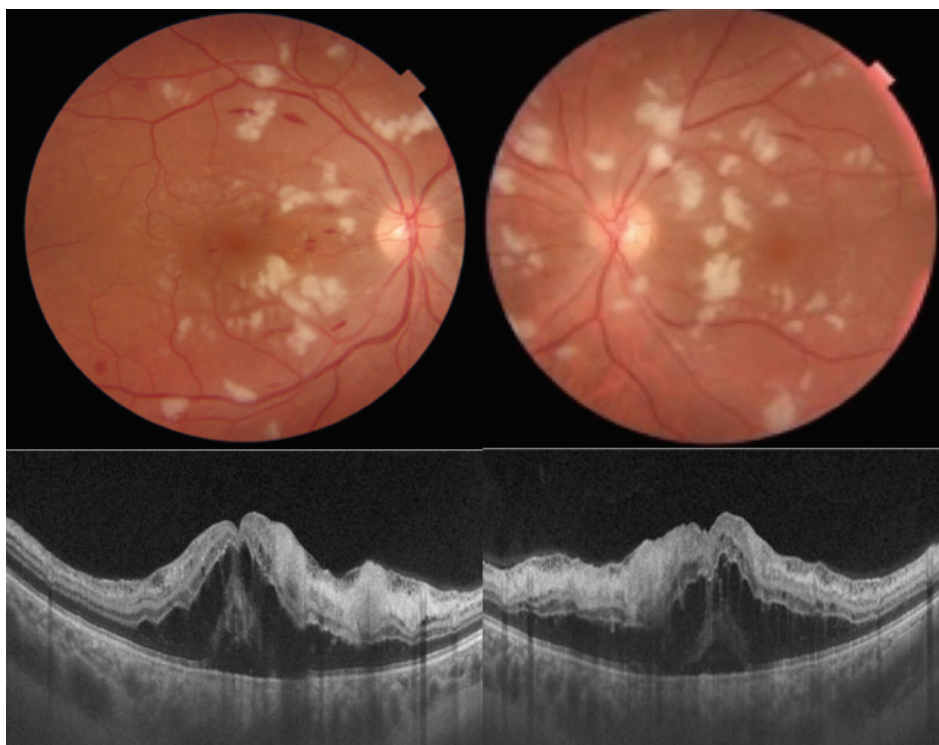
El paciente recibe tratamiento con antibiótico de amplio espectro y cinco bolos de 250mg de metilprednisolona intravenosa, sufriendo un deterioro de la función

renal con elevación de la creatinina (7,1 mg/dl) rango (R) [0,60-1,10] y urea (182 mg/dl) R [10-50] por lo que se decide inicio de hemodiálisis.

A los 33 días presenta mejoría sistémica persistiendo la leucocitosis con neutrofilia, Hb 9 g/dl, creatinina 7,50 mg/dl, urea 131 mg/dl y PCR 19,8. Es dado de alta con hemodiálisis periódica ambulatoria la espera de trasplante renal.

A los tres meses del inicio de la diálisis el paciente refiere pérdida de agudeza visual con HTA leve (144/99 mmHg), creatinina 10 mg/dl y urea 234 mg/dl, siendo remitido a oftalmología. A la exploración presenta una agudeza visual (AV) de contar dedos a tres metros en el ojo derecho (OD) y de 20/200 en el ojo izquierdo (OI). En el fondo de ojo de AO destacan exudados algodonosos en polo posterior y alrededor de la papila, hemorragias intrarretinianas y edema macular. Resto de exploración oftalmológica normal. La tomografía de coherencia óptica (OCT) realizada con DRI OCT Triton (Topcon) muestra edema macular quístico con disrupción de la elipsoide e hiperreflectividad y engrosamiento de las capas medias e internas de la retina.

**Figura 1.** Fondo de ojo y OCT macular al diagnóstico



*Fondo de ojo en el momento de la retinopatía que muestra múltiples manchas blancas algodonosas en polo posterior y alrededor de las arcadas vasculares, hemorragias en llama y edema macular en AO. La Tomografía de Coherencia Óptica muestra edema macular con hiperreflectividad de las capas internas y medias de la retina y disrupción de la elipsoide.*

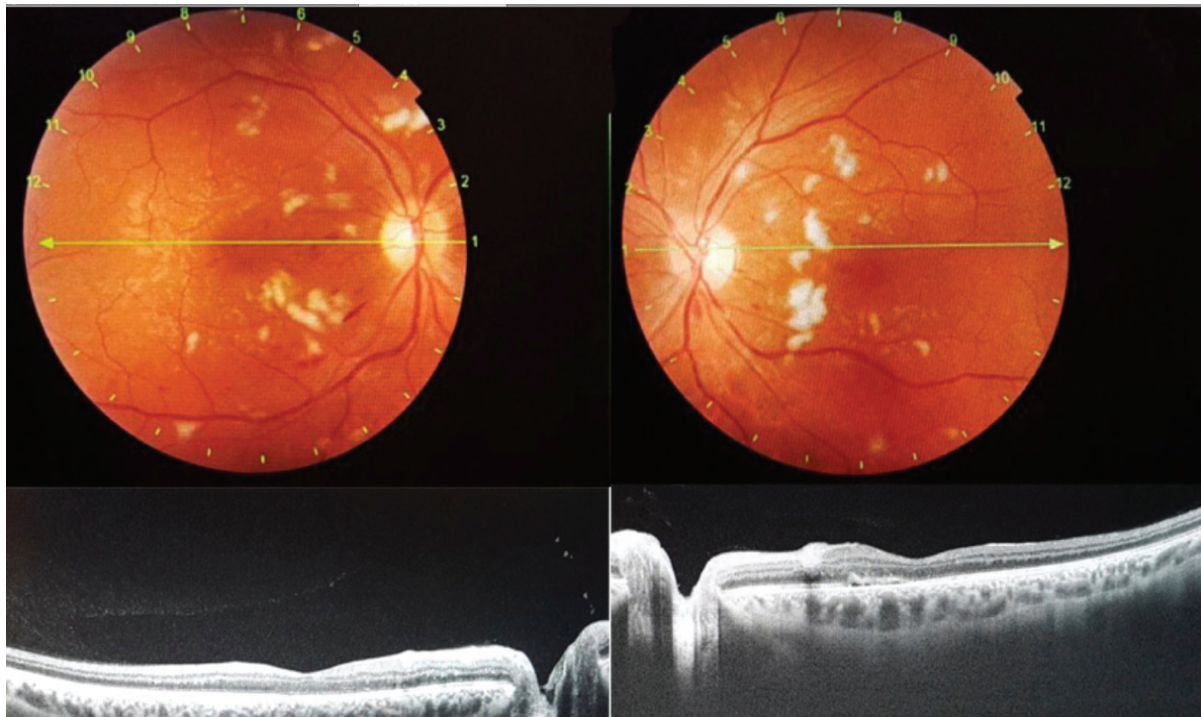
Dada la insuficiencia renal crónica se decide no realizar angiografía con fluoresceína. Se diagnostica al paciente de RPL dado que cumple cuatro-de los cinco criterios: hemorragias retinianas en número bajo o moderado, manchas algodanosas en polo posterior, fracaso renal crónico como probable etiología subyacente e investigación complementaria compatible con el diagnóstico, no presentando las machas de Purtscher o Purtscher fleken (PF).

Se decide observación de la patología sin tratamiento oftalmológico.

Un mes después de la pérdida de AV y a los cuatro meses del inicio de la hemodiálisis los indicadores de diálisis son satisfactorios, con creatinina y urea en orina y en líquidos orgánicos dentro de la normalidad, pero persisten elevadas en plasma (12,20mg/dl y 160mg/dl respectivamente).

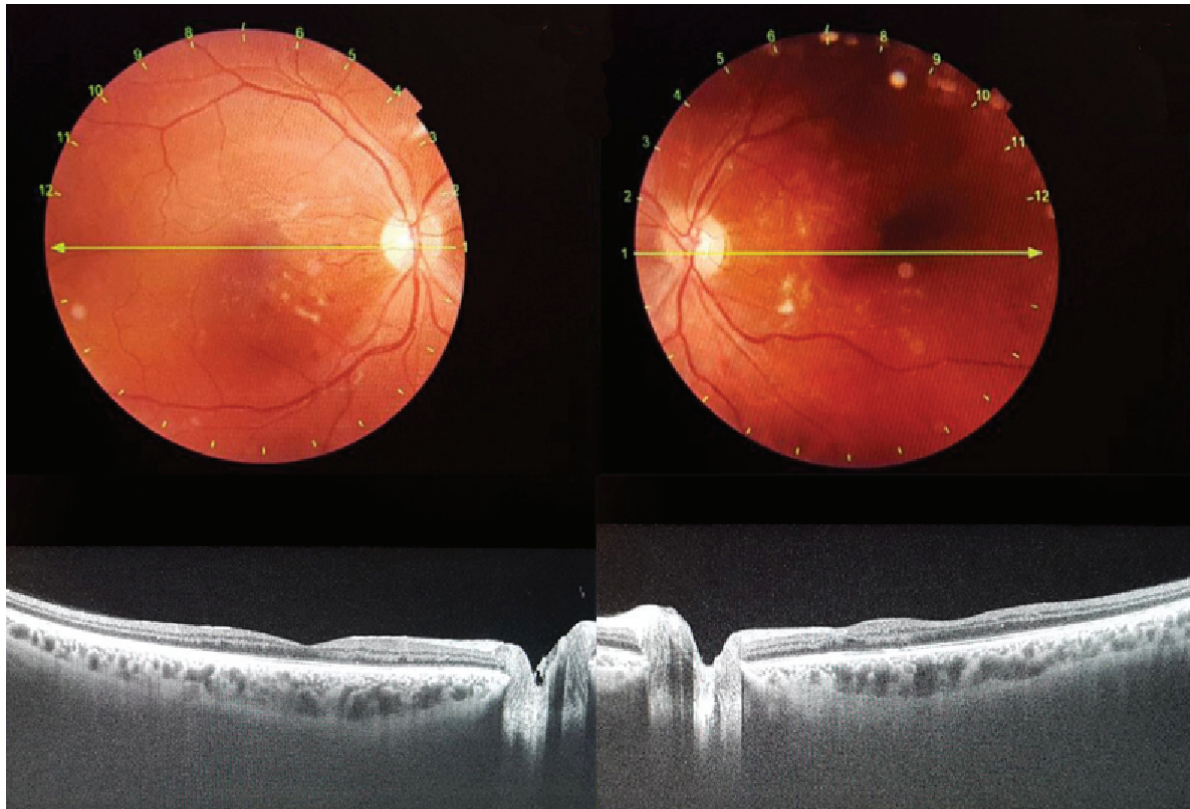
Presenta AV de 20/20 en AO y remisión significativa de las alteraciones retinianas y del edema macular quístico, sin tratamiento oftalmológico.

**Figura 2.** Fondo de ojo y OCT macular al mes.



*Un mes después se observa disminución de las manchas blancas en el fondo de ojo y del edema macular. En la OCT se aprecia un engrosamiento localizado de las capas internas de la retina a nivel nasal coincidiendo con una mancha blanca algodonsa, y una zona de hiperreflectividad localizada a nivel temporal, con desprendimiento del EPR subfoveolar. El perfil foveolar se ha normalizado.*

A los tres meses mantiene una AV de 20/20 en AO y se aprecia un restablecimiento del perfil foveolar y la persistencia de escasas manchas algodanosas.

**Figura 3.** Fondo de ojo y OCT macular a los 3 meses.

Tres meses después se observan escasas manchas algodinosas en el fondo de ojo y resolución del edema macular. En la OCT se aprecia perfil foveolar conservado, con realce de la coroides por posible atrofia macular secundaria a la disrupción de la elipsoide durante la fase de edema macular. Se aprecia adelgazamiento de las capas internas de la retina parafoveolar temporal y nasal en el OD coincidiendo con zonas donde había manchas blancas algodinosas, confirmando el origen isquémico de la retinopatía

## DISCUSIÓN

La retinopatía de Purtscher es una microangiopatía oclusiva<sup>1-7</sup> poco frecuente (0,24 casos por millón de habitantes/año) descrita por Otmar Purtscher en 1910 debido a un traumatismo cefálico<sup>3,5</sup>, y desde entonces asociada a diferentes tipos de traumatismos. Se llama retinopatía tipo Purtscher o RPL a una presentación clínica similar en pacientes que no han sufrido ningún traumatismo pero con una etiología subyacente como pancreatitis, fallo renal agudo, enfermedades autoinmunes y enfermedades linfoproliferativas<sup>1-7</sup>

La forma de presentación incluye pérdida de visión en rango muy variado, que tiene lugar horas o días después del traumatismo o de la enfermedad de base, y hallazgos retinianos en el fondo de ojo secundarios a isquemia aguda<sup>1-5</sup>. Lo más habitual es que aparezca entre 24-48 horas después de la enfermedad de base<sup>6</sup> como el fallo renal agudo, siendo poco frecuentes las

presentaciones que tienen lugar tres meses después y en el contexto de un fallo renal crónico, como le sucede al paciente.

Su diagnóstico se basa en la presencia de 3 de 5 criterios: (1) manchas de Purtscher o PF (2) hemorragias retinianas en número bajo o moderado (3) manchas algodinosas (especialmente confinadas al polo posterior) (4) probable etiología subyacente y (5) investigación complementaria compatible con el diagnóstico<sup>5</sup>.

Los PF son áreas poligonales de blanqueamiento de las capas internas de la retina entre la arteriola y la vénula con una zona clara entre la retina afectada y la arteriola de unas 50 micras. Aunque patognomónicas solo aparecen en la mitad de los casos y han de diferenciarse de las manchas blancas algodinosas<sup>3-5-6</sup>. El paciente actual no los presentaba.

El diagnóstico diferencial debe hacerse con oclusión de la arteria central de la retina (OACR), retinopatía hipertensiva (RH), retinopatía diabética (RD), y retinopatía por Virus de la Inmunodeficiencia Humana (VIH) con manchas blancas algodinosas<sup>3,7</sup>. El paciente no presentaba una mancha roja cereza macular típica de la OACR, ni cifras tensionales muy elevadas (144/99), ni glucemia basal elevada (110 mg/dl) ni anticuerpos frente al VIH, por lo que el diagnóstico fue una RPL.

La patogenia más consensuada es una microembolización que causaría una oclusión arteriolar precapilar e infarto microvascular de la capa de fibras nerviosas retinianas (CFNR) formando las manchas blancas algodinosas. Puede estar producido por un émbolo de grasa (en la fractura de huesos largos) o por las proteasas sistémicas en una pancreatitis aguda<sup>5-7</sup>.

Otra causa sería la leucoembolización producida por agregación leucocitaria y activación del complemento C5, con extravasación linfocitaria secundaria<sup>5-7</sup>.

La glomerulonefritis aguda postestreptocócica (GAPS) es una enfermedad renal inflamatoria causada por cepas nefrogénicas del *Streptococco* del grupo A<sup>8</sup>. Es una enfermedad mediada por IC normalmente asociada con una infección estreptocócica reciente de garganta o piel. Su incidencia es de 9 casos por 100.000 habitantes en países en desarrollo, y de 0,3 casos por 100.000 habitantes en países desarrollados<sup>8,9</sup>. La clínica oscila entre hematuria microscópica asintomática a síndrome nefrítico agudo (hematuria, proteinuria, edema, hipertensión y elevación de la creatinina)<sup>9</sup>. Su pronóstico es excelente sobre todo en niños. El tratamiento habitual son bolos de esteroides. El requerimiento de hemodiálisis crónica es poco frecuente. Sin embargo algunos pacientes desarrollan una glomerulonefritis rápidamente progresiva asociada a formaciones tipo crecientes celulares<sup>9</sup> como sucede con el presente caso que desemboca en una insuficiencia renal crónica.

El examen de la RPL mediante angiografía con fluoresceína muestra ausencia de perfusión capilar, edema de retina o de papila, estancamiento perivascular de la fluoresceína y extravasación tardía debido al daño de los vasos retinianos<sup>3,7</sup>. En nuestro paciente no se realizó esta prueba debido al compromiso de la función renal.

El estudio con OCT de la RPL muestra un engrosamiento e hiperreflectividad de las capas internas de la retina (Figura 1) lo que sugiere signos de isquemia durante la fase aguda<sup>1-2-6-7</sup>.

Estudios recientes con OCT angiográfica (OCT-A)<sup>1-2-7</sup> revelan una disrupción del plexo retiniano profundo y ausencia de vascularización del plexo retiniano superficial a nivel macular<sup>2,7</sup> que explicarían casos de no recuperación de la agudeza visual<sup>1</sup>.

También hay casos descritos de disrupción de la capa de fotorreceptores con pérdida de los mismos en la fase aguda estudiada con electrorretinograma multifocal<sup>1,2</sup> así como disrupción de la elipsoide estudiada con OCT<sup>1,2</sup> y que explicarían pronósticos de pobre agudeza visual debido a atrofia macular secundaria.

En el presente caso en la fase aguda de la retinopatía la OCT muestra un edema macular quístico en AO con disrupción de la elipsoide (Figura 1).

y valores bajos de agudeza visual (contar dedos y 20/200 en OD y OI respectivamente).

Tras unos marcadores satisfactorios de hemodiálisis a los cuatro meses del inicio de la misma y al mes del inicio de la clínica oftalmológica se observa una mejoría significativa del edema macular con disminución de su grosor en AO y restablecimiento de la elipsoide (Figura 2), con recuperación de la agudeza visual a valores previos (20/20).

Persiste un adelgazamiento de las capas internas de la retina en la OCT al mes y a los tres meses coincidiendo con las zonas donde se encontraban las manchas blancas algodinosas, lo que confirmaría el origen isquémico de la retinopatía.

A los tres meses se aprecia realce de la coroides por atrofia macular secundaria a la disrupción de la elipsoide (Figura 3) durante la fase de edema macular, pese a lo cual se mantienen valores de AV de 20/20 en AO.

En la actualidad, no existe un protocolo terapéutico debido a la heterogeneidad de causas precipitantes, pero el principal es la identificación y control de la enfermedad base, seguido del tratamiento de los signos retinianos<sup>7</sup>. En la mayoría de los casos se utilizan

megadosis de corticoides<sup>4,7</sup>, aunque en diversos estudios no se han observado diferencias significativas entre esta terapia y la observación estrecha<sup>7</sup>.

También se han descrito casos tratados implante de dexametasona intravítreo<sup>7</sup> y aflibercept intravítreo<sup>4,7</sup>.

En nuestro caso se decidió observación de la clínica oftalmológica, apreciándose mejoría de la retinopatía y de la AV al controlarse la insuficiencia renal.

El pronóstico suele ser la recuperación total de la AV<sup>1-5</sup> como en el presente caso, aunque se han descrito casos de pobre función visual coincidiendo con la atrofia de fotorreceptores<sup>1,2</sup>.

## RECOMENDACIONES

El paciente presenta una glomerulonefritis aguda postestreptocócica con fallo renal agudo y retinopatía tipo Purtschner tres meses después con pérdida de AV en AO. Se realiza seguimiento el primer y tercer mes con recuperación de AV y remisión de la retinopatía mediante tratamiento de la enfermedad de base.

Es poco frecuente que la RPL aparezca en el contexto de una enfermedad renal crónica, como sucede en el caso actual. Es difícil saber si el tratamiento del paciente al ingreso con megadosis de corticoides para el manejo de la glomerulonefritis aguda enmascaró una RPL que, de otro modo, se hubiera manifestado desde el inicio.

Es importante considerar la retinopatía tipo Purtschner en el diagnóstico diferencial de otras entidades como la retinopatía maligna hipertensiva en el contexto de fallo renal agudo y tensión arterial elevada.

La OCT se muestra como una herramienta útil y no invasiva para el estudio de la RPL.

## REFERENCIAS

1. Hamoudi H, Nielsen MK, Sørensen TL. Optical Coherence Tomography Angiography of Purtscher Retinopathy after Severe Traffic Accident in 16-Year-Old Boy. *Case Rep Ophthalmol Med.* 2018;2018:4318354. <http://doi.org/10.1155/2018/4318354>
2. Xiao W, He L, Mao Y, Yang H. Multimodal Imaging in Purtscher Retinopathy. *Retina.* 2018;38(7):e59–e60.
3. Massa R, Vale C, Macedo M, Furtado MJ, Gomes M, Lume M, Meireles A. Purtscher-Like Retinopathy. *Case Rep Ophthalmol Med.* 2015;2015:421329. <http://doi.org/10.1155/2015/421329>
4. Ayhan Z, Kaya SY, Ozcan MA, Saatci AO. Brentuximab vedotin related bilateral Purtscher-like retinopathy unresponsive to pulse steroid therapy and intravitreal aflibercept injection. *GMS Ophthalmol Cases.* 2017;7:Doc 29. <http://doi.org/10.3205/oc000080>
5. Miguel AIM, Henriques F, Azevedo LFR, Loureiro AJR, Maberley DAL. Systematic review of Purtscher's and Purtscher-like retinopathies. *Eye.* 2013;27(1):1-13
6. Sánchez Vicente JL, Castilla Martino M, Contreras Díaz M, Rueda Rueda T, Molina Socola FE, Muñoz Morales A et al. Purtscher-like retinopathy preceding acute renal failure. *Arch Soc Esp Ophthalmol.* 2018;93(4):198-201
7. Espinosa-Barberi G, Alba Linero C, Llorens Bellés V, Adán Civera A. Multimodal imaging and treatment of Purtscher-like retinopathy. *Arch Soc Esp Ophthalmol.* 2019;94(1):45-49
8. Chaturvedi S, Boyd R, Krause V. Acute Post-Streptococcal Glomerulonephritis in the Northern Territory of Australia: A Review of Data from 2009 to 2016 and Comparison with the Literature. *Am J Trop Med Hyg.* 2018;99(6):1643–1648
9. Yang TJ, Shah H, Olagunju A, Novak M, Difilippo W. Role of Steroids in Post-streptococcal Glomerulonephritis Without Crescents on Renal Biopsy. *Cureus.* 2018;10(8):e3150. <http://doi.org/10.7759/cureus.3150>