



## Revista Española de Cirugía Ortopédica y Traumatología

[www.elsevier.es/rot](http://www.elsevier.es/rot)



### ORIGINAL

# Las coaliciones tarsianas como causa de dolor en el pie infantil: opciones terapéuticas

L. Pino Almero<sup>a,\*</sup>, M.C. Blasco Molla<sup>a,b</sup>, J. Navarro Muñoz<sup>a</sup> y M.F. Mínguez Rey<sup>b</sup>

<sup>a</sup> Hospital Clínico Universitario de Valencia, Valencia, España

<sup>b</sup> Facultad de Medicina, Universidad de Valencia, Valencia, España

Recibido el 13 de febrero de 2021; aceptado el 19 de marzo de 2021

#### PALABRAS CLAVE

Coaliciones tarsiana;  
Niño;  
Articulaciones del  
pie;  
Dolor

#### Resumen

**Antecedentes y objetivo:** La coalición tarsiana puede ser causa de dolor de medio-retropié en niños mayores. El objetivo es analizar los tipos de coalición tratados en nuestro centro hospitalario de 2010 a 2019 así como el tratamiento realizado.

**Material y método:** Estudio observacional, descriptivo y retrospectivo de 18 pacientes con coalición tarsiana, 8 mujeres y 10 hombres, de  $11,9 \pm 2,6$  años de edad. Se recogieron datos epidemiológicos, hallazgos clínicos y de pruebas de imagen y tratamiento realizado.

**Resultados:** Se revisaron 25 pies (38,8% bilaterales). El principal síntoma fue el dolor. Un 64% se asociaba a pie plano-valgo. El 52% se localizaba en la articulación calcáneo-escafoidea, y un 40% en la calcáneo-astragalina. El tratamiento fue conservador en un 44,4% de los casos y quirúrgico en el 56% (resección de la coalición). Se produjo un solo caso de recidiva. Los resultados fueron mayoritariamente excelentes o buenos (88%) tras un periodo medio de seguimiento de 4 años.

**Conclusiones:** El tipo de coalición tarsiana diagnosticada con mayor frecuencia fue la localizada en la articulación calcáneo-escafoidea seguida de la calcáneo-astragalina, pero puede aparecer en cualquier articulación del pie. Casi la mitad respondieron bien al tratamiento conservador con resultados mayoritariamente buenos, pero el resto requirieron tratamiento quirúrgico por persistencia de la clínica, cuyos resultados fueron excelentes en todos los casos excepto en uno que sufrió una recidiva. En los casos de coaliciones calcáneo-astragalinas asociadas a valgo severo de retropié, la corrección de esta deformidad, asociada o no a la resección de la coalición, es recomendable.

© 2021 SECOT. Publicado por Elsevier España, S.L.U. Este es un artículo Open Access bajo la licencia CC BY-NC-ND (<http://creativecommons.org/licenses/by-nc-nd/4.0/>).

\* Autora para correspondencia.

Correo electrónico: [laupialm@yahoo.es](mailto:laupialm@yahoo.es) (L. Pino Almero).

<https://doi.org/10.1016/j.recot.2021.03.007>

1888-4415/© 2021 SECOT. Publicado por Elsevier España, S.L.U. Este es un artículo Open Access bajo la licencia CC BY-NC-ND (<http://creativecommons.org/licenses/by-nc-nd/4.0/>).

Cómo citar este artículo: L. Pino Almero, M.C. Blasco Molla, J. Navarro Muñoz et al., Las coaliciones tarsianas como causa de dolor en el pie infantil: opciones terapéuticas, Revista Española de Cirugía Ortopédica y Traumatología, <https://doi.org/10.1016/j.recot.2021.03.007>

## KEYWORDS

Tarsal coalition;  
Child;  
Foot joints;  
Pain

## Tarsal coalitions as a cause of pain in the foot of children: Therapeutic options

### Abstract

**Background and objective:** The tarsal coalition can be a cause of mid-hindfoot pain in older children. The objective is to analyze the types of coalition treated in our hospital from 2010 to 2019 as well as the treatment carried out.

**Material and method:** Observational, descriptive and retrospective study of 18 patients with tarsal coalition, 8 women and 10 men, aged  $11.9 \pm 2.6$  years. Epidemiological data, clinical findings and imaging tests, and treatment performed were collected.

**Results:** Twenty-five feet (38.8% bilateral) were reviewed. The main symptom was pain. Sixty-four percent were associated with flat-valgus foot. Fifty-two percent were located in the calcaneal-scapoid joint, and 40% in the calcaneal-talar joint. Treatment was conservative in 44.4% of cases and surgical in 56% (coalition resection). There was only one case of recurrence. The results were mostly excellent or good (88%) after a mean follow-up period of 4 years.

**Conclusions:** The most frequently diagnosed type of tarsal coalition was that located in the calcaneal-scapoid joint followed by the calcaneal-talar joint, but they can appear in any joint of the foot. Almost half responded well to conservative treatment with mostly good results, but the rest required surgical treatment due to persistence of the symptoms, the results of which were excellent in all cases except one who suffered a recurrence. In cases of calcaneal-talar coalitions associated with severe hindfoot valgus, correction of this deformity, associated or not with resection of the coalition, is recommended.

© 2021 SECOT. Published by Elsevier España, S.L.U. This is an open access article under the CC BY-NC-ND license (<http://creativecommons.org/licenses/by-nc-nd/4.0/>).

## Introducción

Una posible causa de dolor de pie, esguinces de repetición de tobillo o inicio insidioso de un pie plano doloroso con una deformidad rígida en valgo del retropié en niños mayores y adolescentes es la coalición tarsiana<sup>1</sup>. Esta consiste en la ausencia de segmentación entre 2 o más huesos del pie debido al fracaso del desarrollo de la hendidura de la articulación en el periodo embrionario. Las series clínicas estiman una incidencia del 1-6% pero, como a menudo son asintomáticas o no diagnosticadas, la incidencia real puede ser más alta<sup>1</sup>. Las coaliciones más frecuentes son la calcáneo-navicular y la talo-calcánea, suponiendo casi un 90% de todos los casos, pero cualquier hueso adyacente del pie puede estar fusionado<sup>2</sup>.

El avance en los métodos de imagen ha aumentado las posibilidades diagnósticas y ha favorecido una evolución del tratamiento desde el conservador al quirúrgico. Generalmente este último se recomienda en caso de fracaso del tratamiento conservador y suele consistir en la resección de la coalición e interposición de tejidos blandos para evitar la recidiva<sup>3</sup>.

El objetivo de este estudio es analizar los tipos de coalición tarsiana, en función de la articulación del pie afectada, diagnosticados en nuestro centro hospitalario en un periodo de tiempo comprendido entre los años 2010 a 2019 así como el tipo de tratamiento realizado, tanto conservador como quirúrgico, y los resultados obtenidos tras el mismo.

## Material y método

Se ha realizado un estudio observacional, descriptivo y retrospectivo en 18 pacientes (25 pies en total)

diagnosticados de coalición tarsiana en nuestro centro hospitalario en un periodo de tiempo comprendido entre 2010 y 2019.

Se incluyeron en el estudio todos los pacientes menores de 18 años que consultaron por clínica localizada en el pie o tobillo y finalmente fueron diagnosticados de coalición tarsal.

Para obtener los datos del estudio se realizó una revisión de las historias clínicas digitalizadas en el programa Orion Clinic de estos pacientes, así como de sus pruebas de imagen.

Como variables de estudio se recogieron datos de tipo epidemiológico (sexo, edad en el momento de diagnóstico, antecedentes personales); datos clínicos de la anamnesis y la exploración física (análisis de la huella plantar mediante podoscopio según la clasificación de Viladot<sup>4</sup> y de la alineación del retropié con la tibia); datos de las pruebas de imagen (tipo de coalición tarsiana y su localización, lateralidad o bilateralidad); y el tipo de tratamiento realizado (complicaciones y resultados).

Para la evaluación de los resultados se utilizó la siguiente escala funcional<sup>5</sup>: grado I (excelente: paciente sin dolor, deambulación y práctica deportiva al mismo nivel que antes de la aparición de la clínica); grado II (bueno: dolor cíclico y/o deambulación y práctica deportiva reducida); grado III (regular: dolor frecuente y/o importante restricción deportiva o cambio a otro deporte menos activo); grado IV (malo: dolor constante, no practica deporte o paciente reoperado).

En todos los casos se realizaron radiografías en proyección anteroposterior y lateral en carga y oblicuas. En los pacientes en los que el diagnóstico de coalición no estaba claro en las radiografías pero existía un alto grado de sospecha y en aquellos en los que se planteó un tratamiento quirúrgico, el diagnóstico se complementó con TC y/o RM. En

los casos que por la menor edad del paciente y los hallazgos de las radiografías y/o TC hacían sospechar que la coalición se encontraba en las etapas iniciales de su desarrollo y, por lo tanto, podía tratarse de un puente fibroso o cartilaginoso no visible en la TC, se optó por una RM.

Todos los datos anteriores fueron recopilados en una base de datos de Excel de Microsoft Office 2011 (versión 14.4.5) y posteriormente se procesaron mediante el programa IBM SPSS Statistics (versión 22.0.0.0) para la obtención de la estadística descriptiva. Las variables cuantitativas se expresaron como valor medio, mínimo y máximo, y desviación estándar. Las variables cualitativas se presentaron en forma de frecuencias relativas y absolutas.

El presente trabajo se ha realizado conforme a las normas oficiales vigentes y de acuerdo con la Asociación Médica Mundial y en consonancia con el código ético de la OMS (Declaración de Helsinki). Además se ha respetado el anonimato de los pacientes incluidos en el estudio así como la confidencialidad de los datos. El trabajo ha sido aceptado por el Comité de Ética de Investigación de nuestro centro hospitalario.

## Resultados

Se incluyeron en el estudio 18 pacientes, 8 mujeres (44,4%) y 10 hombres (55,5%). La edad media en el momento del diagnóstico de coalición tarsiana fue de  $11,9 \pm 2,6$  años [4-16]. Se revisaron un total de 25 pies puesto que en 7 pacientes (38,8%) la sinostosis fue bilateral. En los casos unilaterales, la lateralidad fue izquierda en 6 pacientes (33,3%) y derecha en 5 (27,7%).

Un 11,1% (2 casos) de las coaliciones tarsianas se presentaron en el contexto de un cuadro sindrómico: Una paciente de 12 años con una coalición bilateral calcáneo-escafoidea diagnosticada de un síndrome polimalformativo braquio-otorenal y un paciente de 4 años con hemimelia peronea tipo IA (clasificación de Achterman y Kalamchi), que presentaba una deformidad de pie equino-varo-adductus izquierdo con una agenesia del quinto radio y fusión del calcáneo con el astrágalo.

En cuanto a la sintomatología y hallazgos clínicos se detectaron: casos asintomáticos (1/18; 5,5%); esguinces de repetición (1/18; 5,5%); dolor al caminar (12/18; 66,6%); dolor solo al correr o al realizar actividad deportiva (4/18; 22,2%); marcha con el pie en rotación externa y abducción del mismo (5/18; 27,7%).

En cuanto a la impresión de la huella plantar sobre el podoscopio, 16 (64%) pies presentaban una huella de pie plano de distinto grado según la clasificación de Viladot<sup>4</sup>: 4/16 (25%) grado I, 8/16 (50%) grado II, 3/16 (18,7%) grado III y 1/16 (6,2%) grado IV. Un paciente (2/25; 8%) presentaba unos pies cavos en relación con una coalición parcial ósea entre la primera cuña y la base del primer metatarsiano en ambos pies (fig. 1A-1G). El paciente con hemimelia peronea tenía una morfología de pie equino-varo-adductus. Seis pies (24%) presentaban una huella normal. En cuanto a la morfología del retropié, 17 pies (68%) presentaban una deformidad en valgo, rígido en 11 casos (64,7%) y reductible en 6 casos (35,2%).

En la tabla 1 se muestran los datos relativos al sexo, edad, etiología, lateralidad, localización de la coalición y tratamiento realizado para cada uno de los casos.

En todos los casos como prueba complementaria inicial se realizaron radiografías simples. En 9 casos (50%) se complementó el diagnóstico con RM, en 5 pacientes (27,7%) con TC, y en 4 casos (22,2%) con ambas pruebas de imagen.

La localización de coalición tarsiana más frecuente (13 casos, 52%) fue a nivel de la articulación calcáneo-escafoidea, seguida de la calcáneo-astragalina (10 casos, 40%). Se detectaron 2 casos (8%) en una localización poco frecuente entre la base del primer metatarsiano y el primer cuneiforme. Un 52% (13 pies) consistían en coaliciones fibrosas, un 36% (9 pies) eran coaliciones cartilaginosas según el informe de la RM, y 12% (3 casos) eran de tipo óseo.

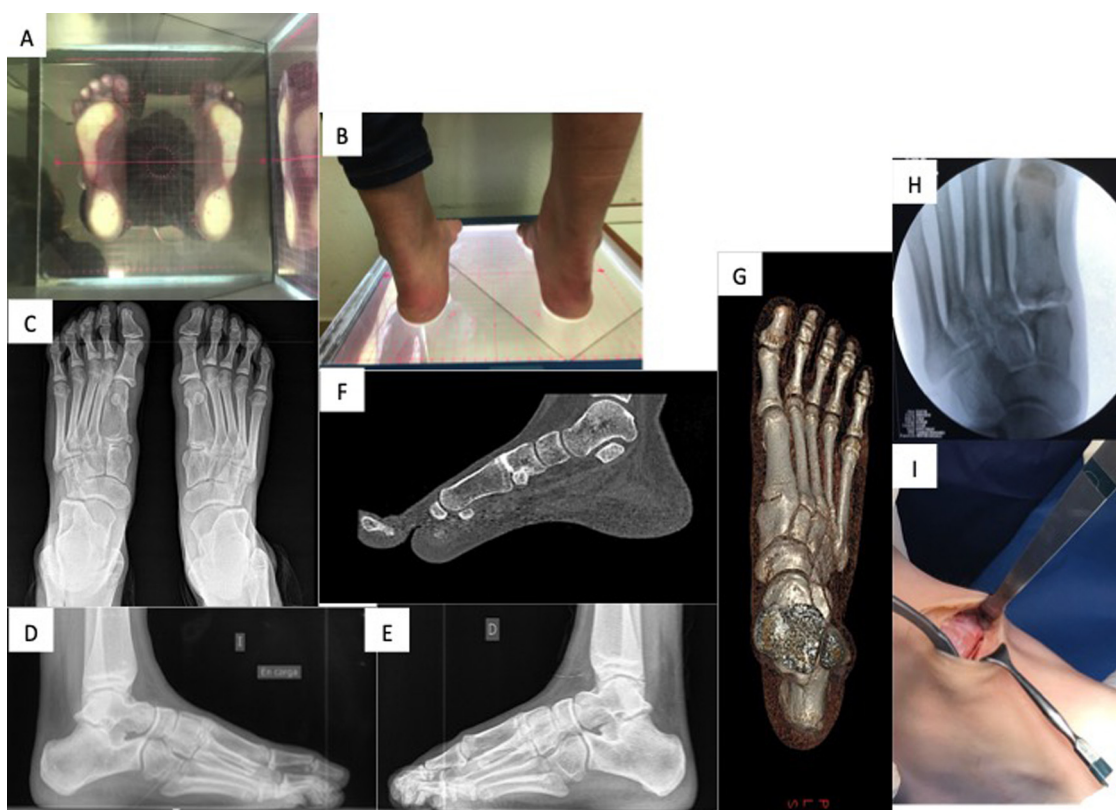Como se aprecia en la tabla 1, en 11 pies (44,4%) se realizó un tratamiento conservador con éxito y en 14 (56%) fue necesario recurrir a un tratamiento quirúrgico por no mejoría de la clínica con medidas conservadoras. El tratamiento conservador consistió en la colocación de plantillas ortopédicas y modificación de la actividad deportiva.

Referente al tratamiento quirúrgico, en las coaliciones calcáneo-escafoideas se realizó una resección abierta mediante un abordaje de Ollier sobre el seno del tarso, junto a la interposición de cera de hueso y tejido graso autólogo de la cara interna y proximal del muslo. Solo en un paciente se realizó la interposición mediante el músculo pedio. El caso asociado a hemimelia peronea se trató mediante manipulaciones seriadas según el método de Ponseti y se alargó posteriormente el tendón de Aquiles, sin actuar sobre la coalición. En cuanto al caso de la coalición bilateral de primer metatarsiano-primer cuña solo se intervino uno de los pies, el izquierdo, realizando una resección de la barra e interponiendo grasa (fig. 1H-1I).

En el caso de las coaliciones calcáneo-astragalinas intervenidas, en 2 pacientes con una coalición menor del 50% de la superficie articular, se realizó una resección abierta de la barra mediante un abordaje medial con interposición de tejido graso autólogo (fig. 2). En estos 2 casos además se asoció una osteotomía de alargamiento de calcáneo con injerto autólogo de cresta ilíaca, según la técnica de Evans, y un alargamiento percutáneo del tendón de Aquiles a 3 niveles. En el tercer paciente solo se realizó la osteotomía de alargamiento del calcáneo, sin reseca la barra, debido a que esta era mayor de un 50% y se consideró irreseca, consiguiendo mejorar el valgo del retropié. Las osteotomías de calcáneo se fijaron con una aguja Kirshner, excepto en un paciente en el que se utilizó una placa X de Synthes con 4 tornillos para dar una mayor estabilidad.

Tras la cirugía, todos los casos se inmovilizaron con una férula suropédica que fue retirada a las 3 semanas en los pacientes en los que no se realizó osteotomía de calcáneo o a las 6 semanas en los que sí se hizo, iniciando entonces el apoyo en carga parcial de forma progresiva. No se detectó ningún tipo de complicación en el postoperatorio inmediato como infecciones, hematomas o neuromas.

Dentro de los 11 casos idiopáticos intervenidos quirúrgicamente, 9 pies a los 3,6 [1,5-6] meses de media desde la cirugía ya no tenían dolor e iniciaban la práctica de la actividad deportiva. Se produjo solo un caso de recidiva de la coalición calcáneo-escafoidea confirmada por TC a los 8 meses de la cirugía con persistencia de la sintomatología de dolor, que requirió de una nueva intervención quirúrgica mediante resección de la barra e interposición de tejido graso, quedando la paciente asintomática.



**Figura 1** Coalición parcial ósea bilateral a nivel de la articulación entre la base del primer metatarsiano y la primera cuña. A. Huella plantar en podoscopio. B. Imagen clínica de los retropiés. C. Radiografía en proyección dorsoplantar en carga previa a la intervención quirúrgica donde se aprecia la coalición bilateral. D. Radiografía en proyección de perfil en carga del pie izquierdo. E. Radiografía en proyección de perfil en carga del pie derecho. F. Imagen de TC (corte sagital). G. Imagen de TC reconstrucción tridimensional. H. Imagen de fluoroscopia tras la resección de la coalición durante la intervención quirúrgica. I. Imagen de la zona de la resección durante la cirugía.

El tiempo medio de seguimiento de los pacientes fue de 4 años [2-8]. Según la escala funcional aplicada tras el tratamiento, en términos generales, en 13 (52%) pies los resultados fueron excelentes (grado I), en 9 (36%) buenos (grado II), en 2 (8%) regulares (grado III) y en un caso (4%) malo (grado IV). Dentro de los 9 casos de coalición calcáneo-astragalina idiopáticos, de los 6 pies tratados de forma conservadora un caso (16,6%) tuvo un resultado excelente (grado I) y 5 casos (83,3%) bueno (grado II). Los 3 casos intervenidos quirúrgicamente obtuvieron un resultado excelente (grado I). Dentro de los 13 casos de coaliciones calcáneo-escafoideas, de los 6 pies tratados de forma conservadora, 3 obtuvieron un resultado excelente (grado I) y 3 bueno (grado II). Todos los casos intervenidos quirúrgicamente (6 pies) obtuvieron un resultado excelente (grado I) excepto un caso (grado IV) por recidiva. El resultado de los 2 pies con coalición primera cuña-base primer metatarsiano fue regular (grado III).

## Discusión

La coalición calcáneo-navicular es el tipo más frecuente descrito en la bibliografía (53-73%) seguido de la talo-calcánea (37%), resultados que coinciden con los obtenidos en esta serie<sup>1</sup>. Existen pocos casos descritos de coaliciones en localizaciones poco frecuentes<sup>6-8</sup> y generalmente se

recomienda que si la coalición es resecable y la movilidad articular puede ser recuperada, en estos casos la exéresis es mejor opción que la artrodesis en pacientes jóvenes. Esto es lo que se realizó en el caso de la paciente con una coalición poco frecuente entre la base del primer metatarsiano y la primera cuña. Seo et al.<sup>9</sup> indican que aquellos pacientes con esguinces de mediopié que no mejoran con tratamiento conservador o con dolor persistente tras un traumatismo menor deben ser evaluados mediante una TC para descartar la existencia de estas coaliciones en localizaciones inusuales.

La distribución por sexo de esta patología es similar<sup>1</sup>, tal y como se observa en este trabajo, aunque se ha detectado cierta predilección por el sexo masculino. Un 50-68% aparecen de forma bilateral<sup>10</sup> por lo que deben ser examinados siempre ambos pies. En nuestro estudio esto se observó en una menor proporción (38,8%). Las coaliciones tarsianas generalmente se manifiestan de forma tardía debido al proceso de osificación de la coalición que limita la movilidad de la articulación afectada<sup>3</sup>, tal y como se aprecia en nuestro estudio donde la edad media de inicio de los síntomas fue sobre los 12 años. La sintomatología observada con mayor frecuencia fue el dolor en el pie sobre todo al caminar o al realizar actividad deportiva como correr, coincidiendo con lo publicado en la literatura<sup>3</sup>.

La mayoría de las coaliciones fueron congénitas/idiopáticas pero también pueden aparecer asociadas

**Tabla 1** Características de los pacientes con coalición tarsiana y el tratamiento realizado

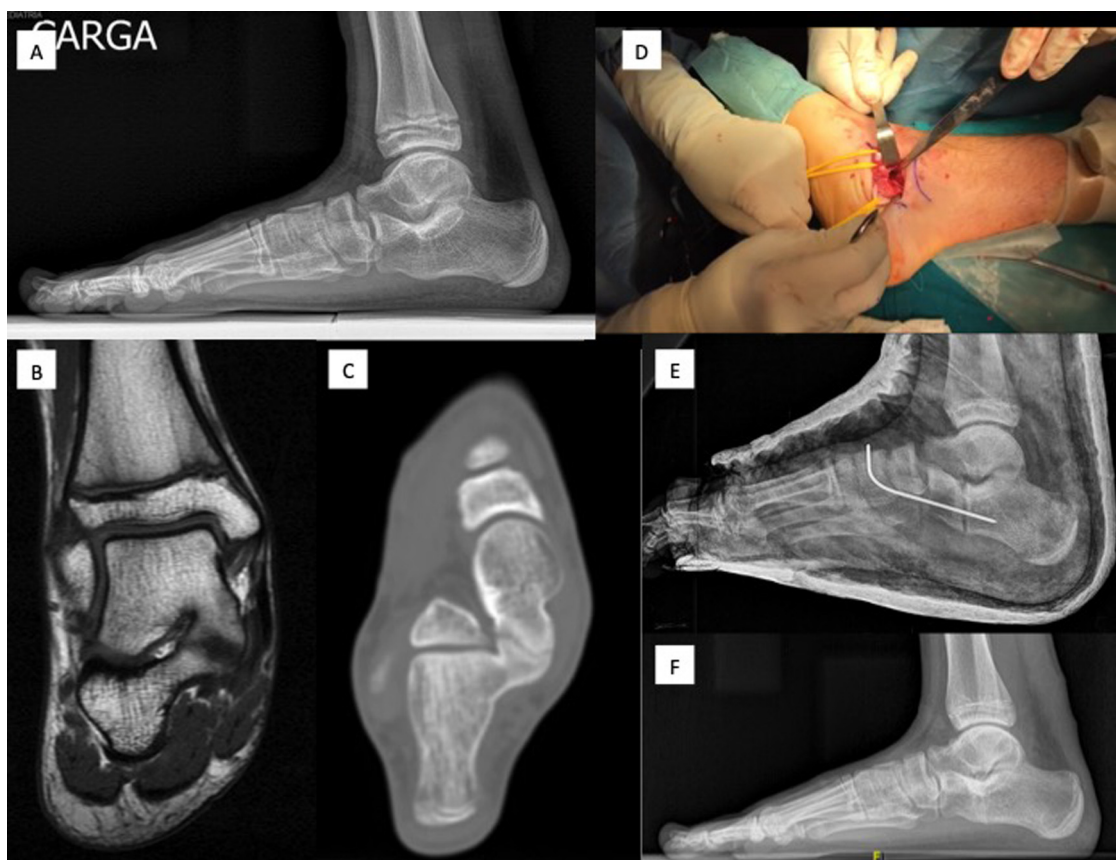
Caso	Sexo	Edad	Etiología	Lateralidad	Localización	Tratamiento
1	Mujer	10	Idiopática	Bilateral	Calcáneo-escafoidea	Conservador
2	Hombre	11	Idiopática	Bilateral	Calcáneo-astragalina	Conservador
3	Mujer	12	Síndrome braquio-oto-renal	Bilateral	Calcáneo-escafoidea	Quirúrgico: Resección barra e interposición de grasa
4	Hombre	4	Hemimelia peronea	Izquierdo	Calcáneo-astragalina	Quirúrgico: Ponseti
5	Mujer	14	Idiopática	Bilateral	1. <sup>a</sup> cuña-1. <sup>er</sup> metatarsiano	Quirúrgico (solo pie izdo): Resección barra e interposición de grasa
6	Hombre	12	Idiopática	Izquierdo	Calcáneo-escafoidea	Quirúrgico: Resección barra e interposición de grasa
7	Hombre	11	Idiopática	Derecho	Calcáneo-astragalina	Conservador
8	Hombre	12	Idiopática	Derecho	Calcáneo-astragalina	Quirúrgico: Resección barra e interposición de grasa, osteotomía alargamiento calcáneo tipo Evans y alargamiento tendón de Aquiles
9	Mujer	10	Idiopática	Izquierdo	Calcáneo-escafoidea	Quirúrgico: Resección barra e interposición de grasa
10	Hombre	11	Idiopática	Bilateral	Calcáneo-astragalina	Quirúrgico (solo pie izdo): Resección barra e interposición de grasa, ostetotomía alargamiento calcáneo tipo Evans y alargamiento tendón de Aquiles
11	Hombre	13	Idiopática	Izquierdo	Calcáneo-escafoidea	Quirúrgico: Resección barra e interposición de grasa
12	Mujer	13	Idiopática	Derecho	Calcáneo-escafoidea	Conservador
13	Hombre	15	Idiopática	Bilateral	Calcáneo-escafoidea	Quirúrgico: Derecho: Resección barra e interposición de pedio Izquierdo: Resección barra e interposición de grasa
14	Mujer	16	Idiopática	Izquierdo	Calcáneo-astragalina	Quirúrgico: Osteotomía alargamiento calcáneo tipo Evans
15	Mujer	14	Idiopática	Izquierdo	Calcáneo-escafoidea	Quirúrgico: Resección barra e interposición de grasa
16	Mujer	13	Idiopática	Derecho	Calcáneo-escafoidea	Conservador
17	Hombre	10	Idiopática	Bilateral	Calcáneo-astragalina	Conservador
18	Hombre	11	Idiopática	Derecho	Calcáneo-escafoidea	Quirúrgico: Resección barra e interposición de grasa

a otras malformaciones como la hemimelia peronea, el sinfalangismo, el síndrome de Apert, el síndrome de Nievergelt-Pearlman o la deficiencia femoral proximal<sup>11,12</sup>. En nuestra serie se detectaron 2 casos sindrómicos, la hemimelia peronea y el síndrome braqui-oto-renal.

La TC es muy útil en la valoración de la extensión de la sinostosis así como en la detección de recidivas y la RM permite el diagnóstico precoz de coaliciones no osificadas en pacientes jóvenes con inmadurez esquelética<sup>2,3</sup>. En esta revisión se utilizó con mayor frecuencia la RM probablemente porque en la mayoría de los pacientes las coaliciones

eran de tipo fibroso o cartilaginoso. En el único caso de recidiva de la serie, la realización del TC fue fundamental para confirmar la reosificación de la coalición ante la persistencia de los síntomas.

Según la bibliografía, siempre debe intentarse un tratamiento conservador sintomático basado en la forma de apoyo o la inmovilización del pie afectado, cambio en las actividades y antiinflamatorios no esteroides, reservando el tratamiento quirúrgico para aquellos pacientes en los que el tratamiento conservador fracasa<sup>3</sup>. En un porcentaje importante de los pacientes presentados (44,4%) el



**Figura 2** Coalición calcáneo-astragalina con extensión menor de un 50%. A. Radiografía en perfil en carga del pie previa a la cirugía. B. Imagen de RM (corte coronal). C. Imagen de TC (corte coronal). D. Imagen de la zona de la resección durante la cirugía. E. Radiografía posquirúrgica tras la resección y osteotomía de alargamiento de calcáneo fijada con aguja Kirschner. F. Radiografía en carga en proyección de perfil tras la consolidación de la osteotomía.

tratamiento conservador, consistente en plantillas ortopédicas y modificación de la actividad deportiva, fue satisfactorio. En el resto, la persistencia de la sintomatología hizo necesario recurrir al tratamiento quirúrgico que consiste generalmente en la resección de la barra tarsiana y la interposición de algún tipo de material para evitar la recidiva como puede ser el tendón extensor corto de los dedos, grasa autóloga extraída a 2 cm del pliegue glúteo o cera de hueso, agentes hemostáticos u hojas de silicona<sup>2</sup>. En nuestra serie solo en un paciente se interpuso el músculo extensor corto de los dedos. En todos los demás casos se utilizó grasa autóloga y cera de hueso.

En el caso de las coaliciones talo-calcáneas, Mosca et al.<sup>13</sup> afirman que el tratamiento de la deformidad en valgo del retropié mediante una osteotomía de alargamiento del calcáneo junto con el alargamiento del gastrocnemio o del tendón de Aquiles es tan importante como el de la coalición, si esta por su extensión es resecable, para aliviar el dolor. En nuestro estudio, 3 pacientes con coalición talo-calcánea asociada a valgo del retropié fueron tratados mediante osteotomía de alargamiento del calcáneo. En 2 casos, como la coalición tenía una extensión de menos de un 50%, se realizó también la resección de la coalición, y en el tercero solo se llevó a cabo la osteotomía del calcáneo, dado que la coalición era demasiado extensa para ser resecada. Los resultados en los 3 casos fueron excelentes. Khosbin et al.<sup>14</sup>

demonstraron también buenos resultados con resección de la coalición y corrección de la deformidad en valgo del retropié en pacientes con coaliciones talo-calcáneas de más del 50% y más de 16° de valgo.

Las principales complicaciones de la resección de la coalición son la infección de la herida, la neuropatía del sural, la resección incompleta u osificación recurrente, subluxación talonavicular y degeneración progresiva<sup>9</sup>. En este estudio solo se detectó un caso de osificación recurrente que requirió de una nueva resección. Según Khosbin et al.<sup>15</sup>, la incidencia de reoperación después de una resección primaria de una coalición tarsal es baja.

Los resultados de la resección suelen ser buenos independientemente de la edad, siempre que no exista ya una degeneración articular<sup>2</sup>. Saxena y Erickson<sup>16</sup> concluyen que los pacientes presentan mayor nivel de actividad y retorno a la actividad deportiva tras 3 años desde la resección de la coalición comparado con el tratamiento no operatorio. Esto también se demuestra en el presente estudio puesto que, aunque el resultado fue satisfactorio en todos los casos tratados de forma conservadora, el porcentaje de casos con una función excelente fue mayor en los intervenidos quirúrgicamente con respecto a los no sometidos a cirugía (100% versus 16,6% respectivamente, en las coaliciones calcáneo-astragalinas; 85% versus 50% respectivamente, en las calcáneo-escafoideas). En el estudio de Mahan et al.<sup>17</sup>,

un 70% de los pacientes no presentaron limitación de sus actividades por el dolor de pie tras 2 años de la resección de la coalición. Wilde et al.<sup>18</sup> también obtuvieron unos resultados de buenos a excelentes en los casos intervenidos con coalición calcáneo-astragalina si la superficie de la coalición en el TC era menor del 50% y el valgo del retropié menor de 16°.

La limitación principal de este estudio es que se trata de una muestra de tamaño pequeño, de carácter retrospectivo y tipo series de casos, por lo que ante la ausencia de un grupo control no se puede evaluar una asociación estadística. Además el periodo de seguimiento se podría considerar corto en algunos casos por lo que sería recomendable realizar un estudio con un mayor número de casos, a más largo plazo para valorar los posibles problemas futuros.

Como conclusiones, se debe tener presentes las coaliciones tarsianas como posible causa de dolor de pie en niños mayores que, aunque más frecuentemente se localizan entre escafoides-calcáneo y calcáneo-astrágalo, pueden aparecer en cualquier articulación del pie. Casi la mitad de los casos se pueden tratar de forma conservadora con buenos resultados (dolor cíclico pero tolerado) pero parece ser que el tratamiento quirúrgico proporciona mejores resultados y permite al niño volver a su estado funcional previo a la aparición de la coalición. El riesgo de recidiva tras la resección es bajo pero existe y se debe sospechar ante la persistencia de la sintomatología. En los casos de coaliciones calcáneo-astragalinas asociadas a un retropié valgo, la corrección también de esta deformidad, asociada o no a la resección según su extensión, permite obtener unos resultados excelentes.

## Nivel de evidencia

Nivel de evidencia IV.

## Conflicto de intereses

La presente investigación no ha recibido ayudas específicas provenientes de agencias del sector público, sector comercial o entidades sin ánimo de lucro.

## Bibliografía

1. Zaw H, Calder JDF. Tarsal coalitions. *Foot Ankle Clin.* 2010;15:349-64.
2. Docquier PL, Maldaque P, Bouchard M. Tarsal coalition in paediatric patients. *Orthop Traumatol Surg Res.* 2019;105(15):S123-31, <http://dx.doi.org/10.1016/j.otsr.201801019>.

3. Denning JR. Tarsal coalition in children. *Pediatr Ann.* 2016;45:e139-43, <http://dx.doi.org/10.3928/00904481-20160309-01>.
4. Viladot A. *Quince lecciones sobre la patología del pie. 2.ª ed* Barcelona: Springer; 2000.
5. Herrero Barcos L, Cuenca Espiérrez J, Gil Albarova J, Bregante Baquero J, Herrera Rodríguez A. Coaliciones tarsianas en la infancia. *Rev Pie Tobillo.* 2001;2:29-34.
6. Malone JB, Raney EM. Bilateral navicular-medial cuneiform synostosis manifesting as medial foot pain: A case report and review of the literature. *J Pediatr Orthop B.* 2016;25:138-41, <http://dx.doi.org/10.1097/BPB.0000000000000235>.
7. Stevens BW, Kolodziej P. Non-osseous tarsal coalition of the lateral cuneiform-third metatarsal joint. *Foot Ankle Int.* 2008;29:867-70, <http://dx.doi.org/10.3113/FAI.2008.0867>.
8. Takakura Y, Nakata H. Isolated first cuneometatarsal coalition: A case report. *Foot Ank Int.* 1999;20:815-7.
9. Seo JS, Min HJ, Kim KC, Roh YY, Korean SKS. Non-osseous coalition of the third metatarsal-lateral cuneiform joint: A case report. *Foot Ankle Soc.* 2018;22:177-80, <http://dx.doi.org/10.14193/jkfas.2018.22.4.177>.
10. Klammer G, Espinosa N, Iselin LD. Coalitions of the tarsal bones. *Foot Ankle Clin.* 2018;23:435-49, <http://dx.doi.org/10.1016/j.fcl.2018.04.011>.
11. Pino L, Mascarell A, Minguez MF, Sentamans S. Doble coalición astragalocalcánea y calcaneoescafoidea bilateral en un paciente de 15 años: tratamiento y resultados. *Acta Ortop Mex.* 2013;27:385-9.
12. Grogan DP, Holt GR, Ogden JA. Talocalcaneal coalition in patients who have fibular hemimelia or proximal femoral focal deficiency. A comparison of the radiographic and pathological findings. *J Bone Joint Surg Am.* 1994;76:1363-70, <http://dx.doi.org/10.2106/00004623-199409000-00011>.
13. Mosca VS, Bevan WP. Talocalcaneal tarsal coalitions and the calcaneal lengthening osteotomy: The role of deformity correction. *J Bone Joint Surg Am.* 2012;94:1584-94, <http://dx.doi.org/10.2106/JBJS.K.00926>.
14. Khoshbin A, Law PW, Caspi L, Wright JG. Long-term functional outcomes of resected tarsal coalitions. *Foot Ankle Int.* 2013;34:1370-5.
15. Khoshbin A, Bouchard M, Wasserstein D, Leroux T, Law PW, Kreder HJ, Daniels TR, et al. Reoperations after tarsal coalition resection: A population-based study. *J Foot Ankle Surg.* 2015;54:306-10, <http://dx.doi.org/10.1053/j.jfas.2014.04.027>.
16. Saxena A, Erickson S. Tarsal coalitions. Activity levels with and without surgery. *J Am Podiatr Med Assoc.* 2003;93:259-63.
17. Mahan ST, Spencer SA, Vezeridis PS, Kasser JR. Patient-reported outcomes of tarsal coalitions treated with surgical excision. *J Pediatr Orthop.* 2015;35:583-8.
18. Wilde PH, Torode IP, Dickens DR, Cole WG. Resection for symptomatic talocalcaneal coalition. *J Bone Joint Surg Br.* 1994;76:797-801.